

## Cirugía en el papiloma invertido nasal

### Surgery in the inverted papillomas of the nose

Francisco Mena C<sup>1</sup>, Carlos Mena C<sup>1</sup>, José Virgilio Quiroz C<sup>1</sup>.

#### RESUMEN

**Introducción:** El papiloma invertido es un tumor benigno que afecta fosas nasales y senos paranasales; histológicamente se clasifica en oncocítico, invertido y fungiforme. Los signos y síntomas son obstrucción nasal unilateral, rinorrea, cefalea, epistaxis, anosmia. El diagnóstico de certeza es por anatomía patológica; se utilizan además métodos de diagnóstico por imagen para determinar la extensión tumoral. Existe cierto porcentaje de asociación de esta patología al carcinoma escamoso. El tratamiento es quirúrgico.

**Objetivo:** Evaluar las características clínicas y quirúrgicas de papilomas invertidos operados en la Cátedra de ORL del Hospital de Clínicas de la Facultad de Ciencias Médicas, Universidad Nacional de Asunción, Paraguay (UNA).

**Material y método:** En este trabajo de carácter observacional y descriptivo se estudiaron los casos de papiloma invertido operados en el Hospital de Clínicas entre los años 1994 a 2008, mediante revisión de fichas de casos consecutivos, analizando las cirugías realizadas.

**Resultados:** Treinta casos de los cuales la mayoría fue de estadio II y III de Krause, con una recidiva global del 30% con una malignización del 17%.

**Discusión:** En esta serie de pacientes se vio tumores con poca extensión pero con una transformación maligna presente, elevándolos al estadio IV de Krause.

**Conclusión:** Se sugiere intentar la mayor radicalidad posible siempre con el total consentimiento y conocimiento del paciente.

**Palabras clave:** Papiloma invertido; clasificación de Krause; recidiva; malignización.

#### ABSTRACT

**Introduction:** Inverted papillomas is a benign tumor that affects nasal cavity and paranasal sinuses; histologically classified as oncocytic, inverted papillomas and fungiform or exophytic. Signs and symptoms include unilateral nasal obstruction, rhinorrhea, headache, epistaxis, anosmia. The certainty diagnosis is given by pathology, and in diagnosis are also used imaging methods to determine the extent of the tumor. There is a certain percentage of association of this pathology with squamous carcinoma. The treatment is surgical.

**Aim:** To evaluate the clinical and surgical characteristics of inverted papillomas that were operated in the Department of ENT in the Hospital School of Medical Sciences, UNA.

**Material and method:** In this observational and descriptive work were studied cases of inverted papilloma operated at the Hospital from 1994 to 2008, by reviewing records of consecutive cases and analyzing the surgeries performed.

**Results:** 30 cases in which the majority were Stage II and III of Krause, with an overall of 30%, relapse with a malignancy of 17%.

<sup>1</sup> Médicos del Servicio de Otorrinolaringología del Hospital de Clínicas, Universidad Nacional de Asunción-Paraguay.

**Discussion:** *In this series of patients we observed tumors with low extension but with malignant transformation which elevated them to stage IV Krause.*

**Conclusion:** *We suggest trying the most radical possible surgery provided with the full consent and knowledge of the patient.*

**Key words:** *Inverted papilloma; Krause classification, recurrence, malignant transformation.*

## INTRODUCCIÓN

El papiloma invertido es un tumor benigno, que afecta sobre todo a las fosas nasales y los senos paranasales, fue descrito por primera vez por Ward en 1854<sup>1</sup>. Ringertz en 1938 describió en forma detallada la histología de este tumor<sup>2</sup> y Respler en 1987 relacionó su etiología con un agente viral<sup>3-5</sup>.

Debe su nombre a su descripción microscópica, que denota las invaginaciones cripticas dentro del estroma subyacente, respetando la membrana basal, que representa el epitelio columnar ciliado que se desarrolla como una invaginación del ectodermo de la placoda nasal durante la cuarta semana de desarrollo, creando una zona de transición entre el epitelio respiratorio de la nasofaringe derivado del endodermo, siendo el epitelio neoplásico escamoso, con desmosomas al mismo tiempo con queratinización y con una prominente pero ordenada proliferación celular basal. Histológicamente se clasifican en 3 variedades: invertido, fungiforme y oncocítico (células cilíndricas) constituyendo el papiloma invertido el 45% del total de los papilomas sinusales<sup>6-10</sup>.

Incidencia de 0,5 a 1,5 casos por 100 mil habitantes, correspondiendo al 0,5% al 4% de los tumores nasosinusales siendo 91% a 99% unilaterales con asociación del 10% al 15% con carcinoma epidermoide; predominio por el sexo masculino de 4 a 5 veces y predominio entre la 5ª y 6ª décadas de la vida<sup>11,12</sup>.

Se origina en la pared lateral de la cavidad nasal, o en el meato medio y pueden extenderse a los senos paranasales, otras estructuras como piso de órbita y sistema nervioso central, pudiendo ser multicéntrico (12%), con índices elevados de recidiva (67% en algunas series), el origen primario en senos paranasales se ve en 5% de los casos<sup>13</sup>.

Los signos y síntomas son inespecíficos, pudiendo ocasionar obstrucción nasal unilateral, la cual se encuentra en el 98% de los casos, rinorrea en el 17%, epistaxis sólo en el 6%, anosmia en 4%, cefalea y dolor frontal que son poco frecuentes<sup>14</sup>.

El diagnóstico es hecho a través de la anamnesis, examen otorrinolaringológico, incluyendo endoscopia nasal y de los estudios de imagen. La TC y la RM ambas de fosas nasales y senos paranasales son importantes para evaluar tamaño, extensión relaciones anatómicas, complicaciones orbitarias y/o intracraneanas. Los papilomas demuestran en la RM mayor intensidad de señal en T2 que los tumores malignos de cavidad nasal<sup>15-17</sup>.

La biopsia y estudio histopatológico darán el diagnóstico; no deben ser realizados antes de un estudio radiológico previo a fin de excluir la presencia de tumor vascularizado o lesiones con extensión al sistema nervioso central<sup>18</sup>.

Krause propuso una estadificación en 4 grupos basados en la invasión de los senos paranasales y su posible malignización<sup>19</sup> (Tabla 1).

El tratamiento de estos pacientes siempre es quirúrgico, objetivando la remoción completa de la masa y del periostio en la región de inserción tumoral, se puede categorizar de la siguiente forma<sup>20,21</sup>:

- Abordaje nasal no endoscópico: polipectomía o esfenotmoidectomía.
- Abordaje extranasal limitada: Caldwell-Luc o etmoidectomía externa.
- Abordaje extranasal radical: rinotomía lateral o *degloving* con resección en bloque de la pared lateral.
- Resección endonasal endoscópica<sup>22,23</sup>.

La asociación del papiloma invertido con la malignización varía considerablemente en la literatura (0% al 53%). La mayoría son carcinomas escamosos. Resalta la importancia de realizar un examen histológico riguroso de la pieza, que permite evidenciar en la mayoría de los casos, que el carcinoma escamoso es una lesión sincrónica<sup>24,25</sup>.

## OBJETIVOS GENERALES

Evaluar las características clínicas y quirúrgicas de papilomas invertidos operados en la Cátedra de

**Tabla 1. Clasificación de Krause**

T1	Tumor limitado solamente a la cavidad nasal
T2	Tumor limitado al seno etmoidal y porciones medial y superior del seno maxilar
T3	Tumor envuelve porciones laterales o inferiores del seno maxilar o senos frontales o esfenoidales
T4	Tumor más allá de los límites de la nariz y senos paranasales o degeneración maligna

ORL del Hospital de Clínicas de la Facultad de Ciencias Médica UNA.

### **Objetivos específicos**

- Evaluar la edad de aparición del papiloma invertido.
- Evaluar el predominio del sexo.
- Determinar los síntomas de presentación del papiloma invertido.
- Determinar el porcentaje de recidivas en las cirugías realizadas de papiloma invertido en la Cátedra de ORL del Hospital de Clínicas de la Facultad de Ciencias Médica UNA, según los siguientes parámetros:
  1. Estadíos de Krause
  2. Tipo de cirugía realizada
- Evaluar el porcentaje de malignización de esta patología encontrado en nuestro servicio.
- Establecer de acuerdo a los resultados una sistematización para cirugías de papiloma invertido.

### **MATERIAL Y MÉTODO**

Estudio observacional descriptivo de corte transversal con componente analítico, de pacientes con diagnóstico por anatomía patológica de papiloma invertido nasosinusal, operados en el Hospital de Clínicas de Asunción-Paraguay, entre los años 1994 y 2008. Criterios de inclusión: Pacientes operados con resultado de anatomía patológica de papiloma invertido, que posean historia clínica y ficha de internación completa, datos personales, técnica quirúrgica, controles posoperatorios de por lo menos un año. Criterios de exclusión: Pacientes con este diagnóstico que no fueron sometidos a cirugía o con historia clínica o ficha de internación incompletas. Se tuvo en cuenta las siguientes variables: Edad; sexo; síntomas preoperatorios; tiempo de evolución de los síntomas; localización del tumor; tamaño del tumor

según clasificación de Krause; tipo de cirugía realizada; recidivas del tumor; tiempo de recidiva; malignización.

### **RESULTADOS**

Se tuvieron 30 pacientes, con edades comprendidas entre 20 y 75 años, siendo la mediana de 52,5 años, 66,7% entre 4ª y 5ª décadas de vida (Tabla 2).

Con respecto al sexo, se encontró un predominio masculino de 63,3% con relación al femenino, 36,7%.

Con relación a los síntomas, éstos empezaron a manifestarse entre 6 meses y un año previo a la primera consulta (Tabla 3).

Con relación a la ubicación del tumor encontramos una afectación de la pared lateral de fosa nasal

**Tabla 2. Número de pacientes según rango de edades**

Rango de edades	Número de pacientes
0-20 años	1
21-40 años	4
41-60 años	20
61-80 años	5

**Tabla 3. Frecuencia de diferentes síntomas**

Síntoma	Frecuencia n
Obstrucción nasal	28
Rinorrea	26
Epistaxis	14
Hiposmia	3
Cefalea	10

en el 100%, medial 10%, seno maxilar 90%, etmoidal 46,7% frontal 6,7% y esfenoidal 13,3%.

Según la estadificación de Krause la distribución fue la siguiente: estadios I 3%, II 60%, III 20%, IV 17% (Tabla 4).

La recidiva global fue del 30% (Figura 1), según los estadios de Krause II 22%, III 45% IV 35% (Figura 2) y la transformación maligna estuvo presente en el 17% de todos los casos (Tabla 5).

Con relación al tipo de cirugía; se realizaron polipectomías en 3 de los casos; esenoetmoidectomía se realizó en 1 caso en estadio II de Krause el cual recidivó; Cadwel luc se realizó en 2 de los pacientes sin recidivas todos T II; rinotomía lateral se realizó en 1 paciente que recidivó con estadio T IV; *degloving* medio facial se realizó en 4 de los pacientes y 1 de ellos T IV con recidiva; endoscópica se realizó en 8 de los pacientes con recidiva en 2 de ellos uno en TII y otro en TIII. Luego se hicieron combinaciones de técnicas quirúrgicas las cuales fueron:

Polipectomía + *degloving* medio facial en 1 paciente el cual era un TIII y recidivó; rinotomía lateral + *degloving* medio facial en 1 paciente el cual era un TIV y recidivó; endoscópica + DMF en 1 paciente y sin recidiva; endoscópica + Cadwell-Luc en 5 pacientes de los cuales 2 recidivaron ambos en estadio T III; etmoidectomía externa + Calwell-Luc en 1 paciente y sin recidiva; polipectomía + Cadwell-Luc en 1 caso sin recidivas, y por último una combinación de polipectomía + esenoetmoidectomía + Cadwell-Luc en 1 paciente y sin recidiva (Tabla 6).

## DISCUSIÓN

Los resultados obtenidos son semejantes con los resultados de otros trabajos en cuanto a edad y sexo<sup>12</sup>. La obstrucción nasal fue el síntoma preponderante, pero con relación a otros síntomas como

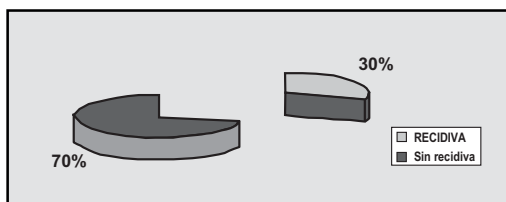


Figura 1. Porcentaje de recidiva de papiloma invertido operado en ORL Hospital de Clínicas FCM-UNA AÑOS 1994-2008.

Tabla 4. Cantidad de pacientes en los diferentes estadios de Krause

Krause	Número de pacientes
I	1
II	18
III	6
IV	5

Tabla 5. Porcentaje de malignidad en los pacientes operados de papiloma invertido en la Cátedra de ORL del Hospital de Clínicas. Años 1994-2008

Malignización	Frecuencia
Presente	5
Ausente	25

ser la rinorrea y la epistaxis tuvieron, alto porcentaje en relación a otros estudios<sup>14</sup>. Todos se localizaron en la pared lateral nasal coincidiendo con otras series al igual que la extensión al seno maxilar la que fue la más frecuente, no se encontraron tumores que se confinen sólo a algún seno paranasal<sup>13</sup>.

Para el diagnóstico debe realizarse una biopsia, siendo recomendable realizarlo bajo visión endoscópica, previa imagen tomográfica para mejor definición del tumor. La resonancia magnética sería un estudio complementario para un diagnóstico más preciso<sup>18</sup>.

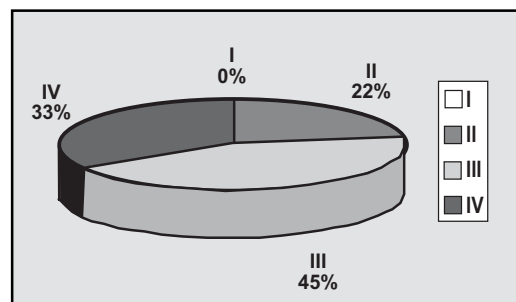


Figura 2. Porcentaje de recidiva según el estadio de Krause de los pacientes operados de papiloma invertido en la cátedra de ORL del Hospital de Clínicas, años 1994-2008.

**Tabla 6. Cirugías recidivadas de papiloma invertido estratificadas en estadio de Krause de pacientes operados en la Cátedra de ORL del Hospital de Clínicas**

Krause	Número de pacientes	Recidivas	Cirugía realizada
I	1	0	
II	18	2	Endoscópica Esfenoetmoidectomía
III	6	4	Endoscópica Polipectomía + DMF C-L + Endoscópica C-L + Endoscópica
IV	5	3	DMF Rinotomía lateral + DMF Rinotomía lateral

En esta serie de pacientes se vio tumores con poca extensión pero con una transformación maligna presente, elevándolos al estadio IV, lo cual hace pensar, teniendo en cuenta, el estadio que dicho tumor tendría una extensión mayor, en tal sentido se propone crear un estadio V, en caso de presentarse la malignidad de esta forma se tendría una mejor visión global de la patología.

### COMENTARIOS

En cuanto al tipo de cirugía realizada no hubo criterios unificados para la elección del tipo de abordaje quedando a decisión del cirujano, las cirugías endoscópicas, la combinación de cirugía endoscópica y Caldwell-Luc, y el *degloving* medio facial fueron las que tuvieron mejor resultado, donde se vio que los estadios III y IV de Krause tuvieron mayores porcentajes de recidiva.

### CONCLUSIÓN

- La edad de aparición del papiloma invertido, fue predominante entre la quinta y sexta década de la vida.
- La afección por sexo de esta patología, fue de predominio masculino.
- Los síntomas que presentaron casi la totalidad de los pacientes fueron la obstrucción nasal y la rinorrea.

- El porcentaje de recidiva general fue del 30%, de los cuales, el 45% se encontraba en el estadio III de Krause. En cuanto al tipo de cirugía realizada y las recidivas respectivas, las cirugías endoscópicas, la combinación de cirugía endoscópica y Caldwell-Luc, y el *degloving* medio facial fueron las que tuvieron mejor resultado con un promedio de 25% a 30% de recidiva.
- El porcentaje general de malignización en este periodo de tiempo fue del 17%.
- Se sugiere intentar la mayor radicalidad posible siempre con el total consentimiento y conocimiento del paciente ante estadios III y IV de esta patología, por su alto porcentaje de recidiva.

### BIBLIOGRAFÍA

1. WARD N. A Mirror of the practice of medicine and surgery in the hospitals of London. London Hospital. *Lancet* 1854; 2: 480-2.
2. RINGERTZ N. Pathology of malignant tumours arising in the nasal and paranasal cavities and maxilla. *Acta Otolaryngology* 1938; 31-42.
3. RESPLER DS, JAHN A, PATER A. Isolation and Characterization PNA from nasal inverting (Schneiderian) papilloma. *Laryngoscope* 2001; 111: 1395-400.
4. ALEGRE ACM, RAMOS AHC, VOEGELS RL, ROMANO F. Papiloma e Papiloma invertido Em: Campos CA, Costa HOO. *Tratado de Otorrinolaringología*. 1ª ed. São Paulo: Roca; 2003; 126-32.

5. VRABEC DP. The inverted Schneiderian papilloma: 25-year study. *Laryngoscope* 1994; 104: 582-608.
6. CUMMINGS CW, GOODMAN ML. Inverted papillomas of the nose and paranasal sinuses. *Arch Otolaryng* 1970; 92: 445-9.
7. HYAMS VJ. Papillomas of the nasal cavity and paranasal sinuses. A clinico pathologic study of 315 cases. *Ann Otol Rhinol Laryngol* 1971; 80: 192-206.
8. CALCATERRA TC, THOMPSON JW, PAGLIA DE. Inverting papilloma of the nose and paranasal sinuses. *The Laryngoscope* 1980; 90: 53-60.
9. THORP MA, OYARZABAL-AMIGO MF, DU PLESSIS JH, SELLARS SL. Inverted papilloma: A review of 53 cases. *Laryngoscope* 2001; 111: 1401-5.
10. WEBER RS, SCHLLITOE EJ, ROBINS T ET AL. Prevalence of human Papilloma virus in inverted papillomas. *Arch Otolaryngol Head and Neck Surg* 1988; 114: 23-6.
11. BRANDWEIN M, STEIMBERG B, THUNG S ET AL. Human papilloma virus 6/11 and 16/18 in Schneiderian inverted papillomas. *Cancer* 1989; 63: 1708-13.
12. OIKAWA K, FURUTA Y, ORIDATE N, NAGAHASHI T, HOMMA A, RYU T, FUKUDA S. Preoperative staging of sinonasal inverted papilloma by magnetic resonance imaging. *Laryngoscope* 2003; 113(11): 1983-7.
13. Papiloma Invertido: Experiencia e Tratamiento Cirúrgico Invertido Papiloma: Experience and Surgical Treatment Alcioni B. Vicenti, Edson R. Takano, Edimara M. B. Ísola, Newton C. A. de Castro, Erich C. M. de Melo, José W. F. Filho, Romênia W. Tsue TT, Baillet JW, Barlow DW, Makielski KH. Bilateral sinusal papilloma in aplasic maxilar sinuses. *Am J Otolaryngol* 1997; 18 (4): 263-8.
14. DAMMANN F, PEREIRA P, LANIADO M, PLINKERT P, LÖWENHEIM H, CLAUSSEN CD. Inverted papilloma of the nasal cavity and the paranasal sinuses: using CT for primary diagnosis and follow-up. *AJR* 1999; 172: 543-8.
15. MAFEE, MAHMOOD F. *Imaging of the head and neck*. Mahmood F. Mafee. Galdino E. Valvassori. Minerva Becker 428-31.
16. PEDROSA CS. Macizo facial. Senos paranasales. Diagnóstico por imágenes. *Tratado de Radiología Clínica*. Tomo II. Mc Graw Hill. 1677-1678. 1990.
17. ALEGRE ACM, RAMOS AHC, VOEGELS RL, ROMANO F. Papiloma e Papiloma invertido Em: Campos CA, Costa HOO. *Tratado de Otorrinolaringología*. 1ª ed. São Paulo: Roca; 2003; 126-32.
18. LAWSON W, KAUFMAN MR, BILLER HF. Treatment outcomes in the management of inverted papilloma: An analysis of 160 cases. *Laryngoscope* 2003; 113: 1548-56.
19. KROUSE JH. Development of a staging system for inverted papilloma. *Laryngoscope* 2000; 110: 965-8.
20. Papiloma Invertido: Experiência e Tratamento Cirúrgico Invertido Papiloma: Experience and Surgical Treatment Alcioni B. Vicenti, Edson R. Takano, Edimara M. B. Ísola, Newton C. A. de Castro, Erich C. M. de Melo, José W. F. Filho, Romênia W. L.
21. American Journal of Otolaryngology Volume 25, Issue 3 , May-June 2004, Pages 178-85.
22. SHAM CL ET AL. Endoscopic resection of inverted papilloma of the nose and paranasal sinuses. *J Laryngol Otol* 1998; 112: 758-64.
23. PHILLIPS PP, GUSTAFSON RO, FACER GW. The clinical behavior of inverting papilloma of the nose and paranasal sinuses: Report of 112 cases and review of the literature. *Laryngoscope* 1990; 100: 463-9.
24. SEIJAS ROSALES T, CARRASCO M, ARROYO M, FERRER MJ, LÓPEZ R. Poliposis unilaterales: evaluación de las pruebas preoperatorias. *Acta Otorrinolaringol Esp* 2002; 53 (3): 156-60.
25. JARDINE AH, DAVIES GR, BIRCHALL MA. Recurrence and malignant degeneration of 89 cases of inverted papilloma diagnosed in a non-tertiary referral population between 1975-1995: clinical predictors and p53 studies. *Clin Otolaryngol* 2000; 25 (5): 363-9.

---

Dirección: Dr. Carlos Mena Canata  
Paraguay, Asunción, calle Félix Bogado N° 135.  
E mail: carlosmenacanata@yahoo.com