

Comportamiento clínico-epidemiológico de las fracturas orbitarias en el Hospital Universitario Manuel Ascunce Domenech, Camagüey

Clinical-epidemiological behavior of orbital fractures at the Manuel Ascunce Domenech University Hospital, Camagüey

Reynier Ramírez S.¹, Yisell Hernández B.², Rachel Peña R.¹, Denisse del Carmen Álvarez O.²

Resumen

Introducción: Las fracturas orbitarias es una entidad frecuente en los servicios de urgencias, es un problema de salud a nivel mundial. **Objetivo:** Caracterizar el comportamiento clínico-epidemiológico de las fracturas orbitarias en el Hospital Manuel Ascunce Domenech en el período de enero de 2023 a diciembre de 2024. **Material y Métodos:** Se realizó un estudio observacional descriptivo de corte transversal en un universo de estudio de 78 pacientes con diagnóstico clínico y radiológico de fractura orbitaria. Las variables analizadas fueron edad y sexo, etiología, clasificación de la fractura, signos y síntomas y complicaciones. **Resultados:** El 38,46% de los pacientes pertenecieron al grupo de edad de 18 a 30 años y el 70,51% al sexo masculino. El accidente de tránsito fue el factor etiológico más reportado, observándose en el 29,48% de los casos. Las fracturas orbitarias impuras fueron las más frecuentes en el estudio, dentro de estas las orbitocigomáticas que afectaron al 56,41% de la muestra. El edema periorbitario fue el signo más encontrado en los pacientes (93,58% y el 12,8% de los pacientes presentaron alteraciones sensoriales, siendo la complicación más observada. **Conclusión:** Predominaron los pacientes en el grupo de edad de 18 a 30 años y de sexo masculino. El accidente de tránsito fue el accidente fue la etiología más frecuente. Las fracturas impuras fueron las más observadas y dentro de estas, las orbitocigomáticas. La mayor parte de los pacientes presentaron edema periorbitario y las alteraciones sensoriales fue la complicación más reportada.

Palabras clave: trauma facial. Fractura, órbita, epidemiología, diplopía, enoftalmos.

Abstract

Introduction: Orbital fractures are a frequent entity in emergency departments; it is a worldwide health problem. **Objective:** To characterize the clinical-epidemiological behavior of orbital fractures at the Manuel Ascunce Domenech Hospital in the period from January 2023 to December 2024. **Material and Methods:** A cross-sectional descriptive observational study was carried out in a study universe of 78 patients with a clinical and radiological diagnosis of orbital fracture. The variables analyzed were age and sex, etiology, fracture classification, signs and symptoms, and complications. **Results:** 38.4% of the patients belonged to the age group of 18 to 30 years, and 70.51% to the male sex. Traffic accidents were the most reported etiological factor, observed in 29.48% of cases. Impure orbital fractures were the most frequent in the study; among these, orbitozygomatic fractures affected 56.41% of the sample. Periorbital edema was the most common sign observed in patients (93.58%), with 12.8% of patients presenting sensory alterations, which was the most frequently reported complication. **Conclusion:** Patients in the age group of 18 to 30 years and men predominated. Traffic accident was the most frequent etiology. Impure fractures were the most frequently observed, and within these, orbitozygomatic fractures were the most common. Most patients had periorbital edema, and sensory alterations were the most reported complication. **Keywords:** facial trauma. Fracture, orbit, epidemiology, diplopia, enophthalmos.

¹Universidad de Ciencias Médicas. Servicio de Cirugía Maxilofacial. Hospital Universitario Manuel Ascunce Domenech. Camagüey, Cuba. ²Universidad de Ciencias Médicas. Servicio de Oftalmología. Hospital Universitario Manuel Ascunce Domenech. Camagüey, Cuba.

Los autores declaran no tener conflictos de intereses.

Recibido el 12 de abril de 2025. Aceptado el 21 de junio de 2025

Correspondencia:
Reynier Ramírez S.
Avenida de Los Ancianos,
Edificio 11 apto 29, Previsora,
Camagüey, Cuba.
Email: reynieramirez93@gmail.com

Introducción

El trauma facial es una entidad frecuente en los servicios de urgencias, constituye un problema de salud con incidencia en aumento a nivel mundial¹. Por las características de esta región, el trauma facial puede causar discapacidad temporal o permanente, con importantes repercusiones sociales y económicas².

Las lesiones traumáticas orbitarias son comunes por la exposición que asume esta estructura en el macizo facial, además que la presión aplicada al globo ocular repercute en el hueso¹. Las fracturas de órbita comprometen la función visual y la armonía facial, con afectación del estado psicológico de los pacientes³; el diagnóstico y abordaje precoz pueden disminuir estas complicaciones⁴. Es una entidad frecuente que según Amin et al.⁵ constituye el diagnóstico en el 10 al 25% de los pacientes con trauma facial en Estados Unidos.

Las órbitas son dos estructuras que se sitúan a ambos lados de la cavidad nasal, en su composición intervienen los huesos maxilar, cigomático, frontal, palatino, esfenoides, etmoides y lagrimal^{1,3}. De esta manera, las fracturas en la órbita pueden clasificarse en puras e impuras. Las fracturas orbitarias puras definen las lesiones traumáticas óseas que se limitan a las paredes de la cavidad, se denominan *blow out* y *blow in*, si aumentan o disminuyen el volumen orbitario, respectivamente. En las fracturas impuras se compromete el reborde orbitario y el hueso adyacente a la cavidad; aquí se incluyen las fracturas orbitocigomática (OC), Le Fort, naso-orbito-etmoidales (NOE) y del seno frontal^{6,7}.

En la etiología de las fracturas orbitarias es frecuente encontrar las caídas, accidentes de tránsito, violencia interpersonal, accidentes deportivos, y laborales y lesiones por armas de fuego^{3,5,8,9}. Las lesiones por trauma facial en general, son más frecuentes en el sexo masculino, por la mayor exposición de este género a las actividades sociales que constituyen factores de riesgo de la entidad, como la conducción de vehículos, la participación en deportes y trabajos de fuerza, entre otros⁸.

Las fracturas orbitales puras, también conocidas como fracturas “por reventón”, son el resultado del aumento de la presión intraorbital por el trauma y la consiguiente ruptura

de una de sus paredes, siendo el piso orbitario y la pared medial las más susceptibles por su delgado grosor^{3,6}. En las fracturas impuras, la fisura en el interior de la órbita ocurre por extensión del daño a través del reborde óseo involucrado⁴.

La evaluación del paciente con esta entidad debe incluir un riguroso examen físico y oftalmológico. La tomografía computarizada (TC) es el método de elección para corroborar el diagnóstico y cuantificar el daño a las estructuras óseas, lo que facilita la planificación de la reconstrucción^{4,10}.

Objetivo

Al tener en cuenta que las fracturas orbitarias son frecuentes en el medio asistencial y su prevalencia continúa en ascenso, es necesario fortalecer el conocimiento sobre esta entidad en los profesionales, para garantizar un mejor manejo de la misma y disminuir las morbilidades asociadas. En correspondencia con lo anterior, el objetivo de la presente investigación es caracterizar el comportamiento clínico-epidemiológico de las fracturas orbitarias en el Hospital Universitario Manuel Ascunce Domenech, en el período comprendido de enero de 2023 a diciembre de 2024.

Material y Métodos

Se realizó un estudio observacional descriptivo de corte transversal para caracterizar el comportamiento clínico-epidemiológico de las fracturas orbitarias en el Hospital Universitario Manuel Ascunce Domenech, en el período de enero de 2023 a diciembre de 2024. El universo de estudio estuvo formado por 78 pacientes que arribaron al servicio de urgencias del Hospital Universitario Manuel Ascunce Domenech en el período señalado con diagnóstico clínico y radiológico (mediante radiografía simple o imágenes de TC) de fractura orbitaria.

Las variables de estudio fueron: edad y sexo, etiología, clasificación de la fractura, signos y síntomas y complicaciones.

La información se obtuvo de la base de datos empleada como registro primario. Se utilizó la estadística descriptiva. Se creó una base de datos con la ayuda del paquete estadístico

SPSS v 25.0 para Windows, que permitió el cálculo de medidas de resumen para las variables estudiadas (número absoluto y relativos). Los resultados se presentaron en textos y tablas en Excel. La investigación fue aprobada por el Comité de Ética de la Investigación del Hospital Universitario Manuel Ascunce Domenech y de acuerdo a los principios descritos en la Declaración de Helsinki¹¹.

Resultados

En la **Tabla 1** se observa que las fracturas orbitarias predominaron en el grupo de edad de 18 a 30 años, observándose en el 38,46% de los pacientes. El 70,51% de la muestra pertenecieron al sexo masculino.

El accidente de tránsito fue la causa más común de fractura orbitaria, predominó en el 29,48% de los pacientes, seguido de la violencia interpersonal (26,92%) y la caída (25,64%). El factor etiológico más recurrente en las mujeres fue la violencia interpersonal (**Tabla 2**).

La **Figura 1** evidencia que predominaron las fracturas impuras en el estudio, dentro de estas las orbitocigomáticas, que se observaron en el 56,41% de los pacientes. En el 7,69% de los casos se presentaron fracturas puras de órbita, en este grupo predominaron las tipo *blow out* (6,41%).

En la **Figura 2** se observa que el 93,58% de los pacientes presentaron edema periorbitario, siendo el signo clínico más encontrado en el estudio, seguido de la equimosis subconjuntival (89,74%) y la equimosis periorbitaria (87,17%).

Tabla 1. Caracterización según edad y sexo de los pacientes diagnosticados con fractura de órbita

Grupo de edades	Sexo				Total	
	Femenino		Masculino		No.	%
	No.	%	No.	%		
18-30	8	10,25	22	28,2	30	38,46
31-40	5	6,41	13	16,6	18	23,07
41-50	6	7,69	10	12,8	16	20,51
51-60	1	1,28	4	5,12	5	6,41
≥ 61	3	3,84	6	7,69	9	11,53
Total	23	29,48	55	70,51	78	100

Tabla 2. Etiología de las fracturas orbitarias

Etiología	Sexo				Total	
	Femenino		Masculino		No.	%
	No.	%	No.	%		
Accidentes de tránsito	6	7,69	17	21,79	23	29,48
Violencia interpersonal	9	11,53	12	15,38	21	26,92
Caída	6	7,69	14	17,94	20	25,64
Lesión por arma de fuego	0	0	1	1,28	1	1,28
Asalto	1	1,28	2	2,56	3	3,84
Accidentes deportivos	1	1,28	6	7,69	7	8,97
Accidentes laborales	0	0	3	3,84	3	3,84
Total	23	29,48	55	70,51	78	100

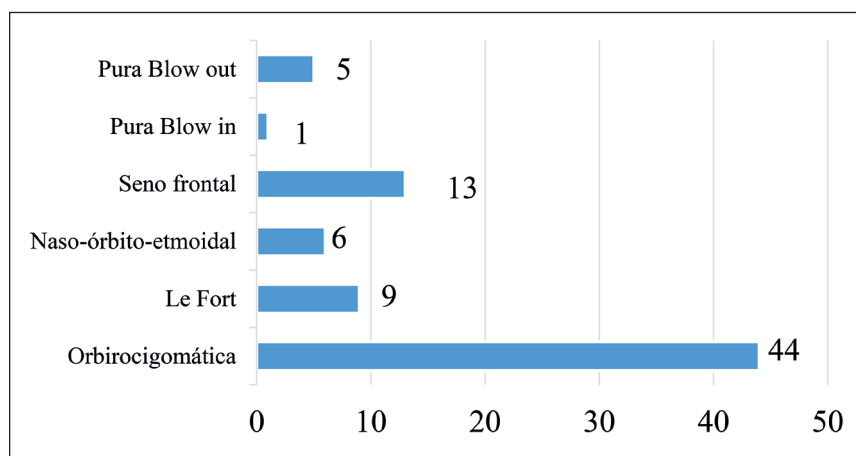


Figura 1. Clasificación de las fracturas de órbitas.

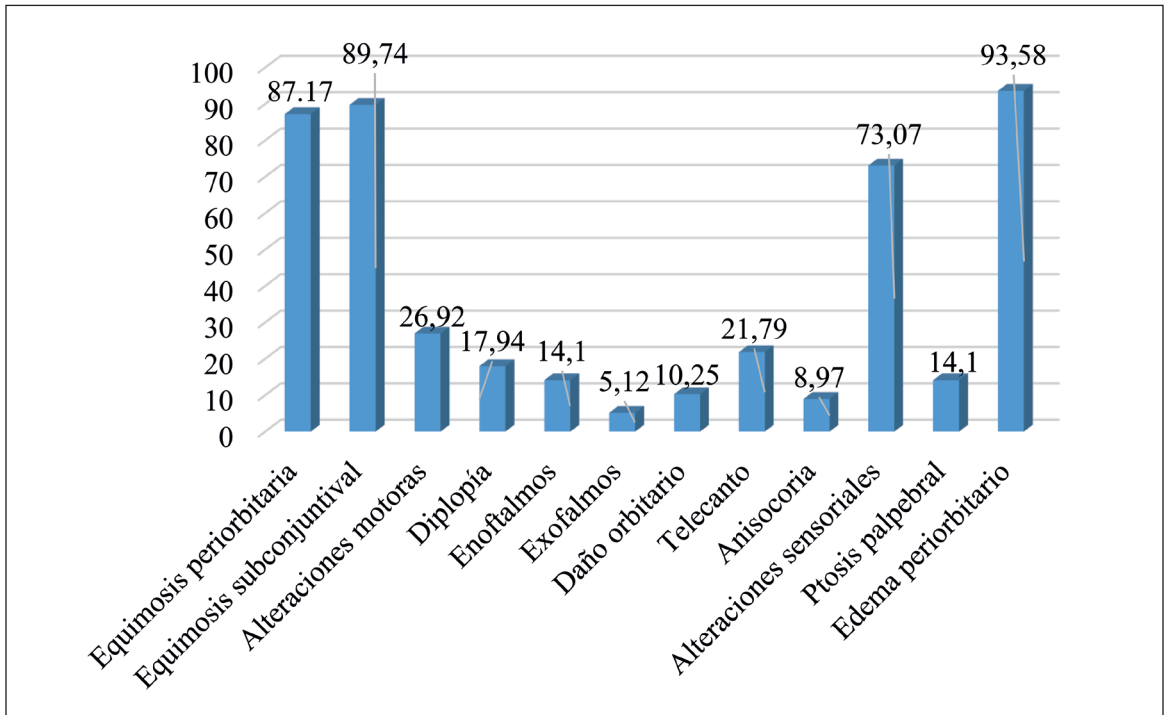


Figura 2. Porcentaje de pacientes con signos y síntomas de fracturas orbitarias.

La diplopía estuvo presente en el 17,94% de los casos, en los que la mayoría correspondían al diagnóstico de fracturas puras de órbita.

Las alteraciones sensoriales y la asimetría

facial fueron las complicaciones más frecuentes en el estudio, observándose en el 12,8% y 7,69% de los pacientes, respectivamente (Figura 3).

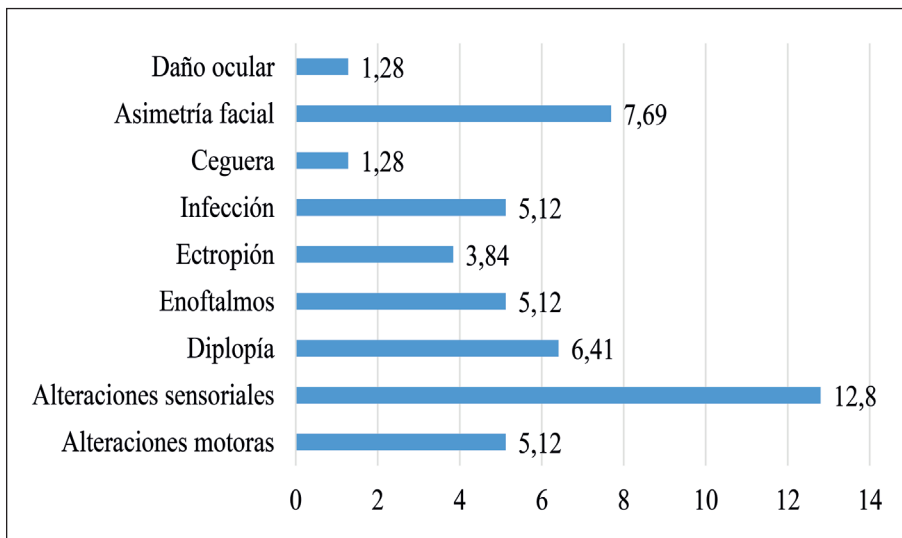


Figura 3. Porcentaje de pacientes con complicaciones de las fracturas orbitarias.

Discusión

Las lesiones traumáticas maxilofaciales pueden variar su forma de presentación, desde quemaduras por fricción, laceraciones, hasta daños en tejidos blandos y duros^{12,14}. La órbita, por la posición que ocupa en el tercio medio facial es susceptible al trauma; el diagnóstico y tratamiento constituye un reto para el cirujano^{3,4}.

Los pacientes con fracturas orbitarias predominaron en el grupo de edad de 18 a 30 años y el sexo masculino. Zhong et al.¹⁵ reportaron en su trabajo una edad promedio de 54,6 años y un predominio del género masculino (73,7%). En una investigación sobre las fracturas del piso orbitario, Iftikhar et al.¹⁶ señalaron que el 46% de los pacientes pertenecieron al rango de edad de 21 a 44 años, además el 67% eran hombres. Otros estudios han demostrado resultados demográficos similares^{4,5,16}. Los autores coinciden con Farías et al.¹⁷, quienes relacionan la alta prevalencia de traumas en el sexo masculino y adultos jóvenes, con la mayor participación de los hombres en eventos extremos y conflictos violentos.

En la presente investigación, el accidente de tránsito fue la causa más encontrada de fracturas orbitarias, los vehículos de dos ruedas fueron los más propensos al trauma. Los autores coinciden con Hamzani et al.¹⁸ en que el uso del casco es necesario para la disminución del daño en las lesiones faciales. La violencia interpersonal asumió el segundo lugar en la etiología; por su parte, Reyes Juan et al.⁴ y Amin et al.⁵ la reportaron en su trabajo como el agente etiológico más frecuente en este tipo de trauma. Pinzón Navarro et al.¹ y Kooger et al.¹⁹ encontraron que la caída fue la etiología más frecuente en los traumas orbitarios. En la investigación, la caída se relacionó en mayor medida con los pacientes que superaron los 60 años de edad, resultado avalado por autores como Amin et al.⁵

Las fracturas orbitarias impuras fueron las más frecuentes, dentro de las cuales predominaron las del complejo cigomático. Este resultado coincide con Pinzón Navarro et al.¹ quienes hallaron la fractura orbitocigomática en el 55,83% de los casos de su estudio. La alta prevalencia del trauma en el hueso cigomático se justifica por la forma convexa y la posición

prominente que ocupa en el esqueleto facial^{10,20}. La fractura pura más frecuente ocurrió en el piso de órbita, tipo *blow out*. Según Amin et al.⁵ el piso orbitario se afectó en el 97,1% de los pacientes de su estudio y Chiang et al.²¹ lo reportó en el 48% de los casos. Otros trabajos coincidieron con estos resultados^{1,19,20}. La pared inferior y medial, al constituir las estructuras de menor grosor en la órbita, son más vulnerables a las lesiones traumáticas³.

Los signos y síntomas de las fracturas orbitarias son edema y equimosis periorbitaria, hemorragia subconjuntival, alteraciones sensitivas y motoras, dolor, escalones infraorbitarios, diplopía, enoftalmos, exoftalmos, entre otros³. En el presente estudio el edema periorbitario fue la característica más recurrente entre los pacientes al momento del examen físico, seguida de la equimosis subconjuntival y la equimosis periorbitaria, estas últimas con valores semejantes. La diplopía y las alteraciones motoras, como resultado del atrapamiento muscular, se presentaron en la mayoría de los casos de fracturas puras de piso orbitario. El daño sensitivo más hallado fue la lesión del nervio infraorbitario, la mayoría de los pacientes con diagnóstico de fractura orbitocigomática.

El atrapamiento de tejidos en la pared inferior de la órbita fue reportado por Halsey et al.²³ como la lesión periorbitaria más frecuente en pacientes pediátricos. Pinzón Navarro et al.¹ encontraron la equimosis periorbitaria en el 82,5% de los pacientes, seguido del edema (79,17%). Un estudio realizado por Zhong et al.¹⁵ demostró que el dolor ocular, facial y la visión borrosa o defectuosa son factores sugerentes de lesiones oculares graves, sin embargo, excluyeron como factores predictivos el mecanismo del trauma, localización de la fractura, diplopía, hemorragia subconjuntival y disminución de la motilidad. Por su parte, Rossin et al.²⁴ asociaron la diplopía y la hemorragia conjuntival con el riesgo ocular grave.

En la presente investigación las alteraciones sensoriales y la asimetría facial fueron las complicaciones más recurrentes. Estos resultados coinciden con Kiemle et al.²⁵ quienes encontraron que en pacientes con fracturas orbitocigomáticas la parestesia del nervio infraorbitario se presentó en el 68% de los casos. Por su parte, Pinzón Navarro et al.¹ reportaron

ARTÍCULO DE INVESTIGACIÓN

la asimetría estética como la más común. Han et al.²⁶ observaron que la recuperación sensorial fue más rápida en las fracturas de piso orbitario que en las del complejo cigomático, aunque no existieron diferencias significativas. El trauma orbitario de alta energía, la extensión del daño a la región retrocaruncular y reintervenir los pacientes son factores que se han asociado a complicaciones postoperatorias²⁷.

Conclusiones

En el estudio predominaron los pacientes comprendidos en el grupo de edad de 18 a 30 años y el sexo masculino. El accidente de tránsito fue la causa más común. Las fracturas impuras fueron las más observadas y dentro de estas, las orbitocigomáticas. La mayor parte de los pacientes presentaron edema periorbitario y las alteraciones sensoriales fue la complicación más reportada.

Agradecimientos

Al Dr. Clemente Merino López, por la enseñanza en el manejo de las fracturas orbitarias, por regalarnos su conocimiento siempre con una sonrisa y dedicar su vida a la cirugía maxilofacial.

Bibliografía

1. Pinzón Navarro MA, Parra Corvacho JC, Hernández Rodríguez AV, Díaz Díaz MC, Moncada Sánchez IF, Borja Pérez JC. Caracterización clínico-epidemiológica de fracturas orbitarias en el hospital de San José, Bogotá 2015-2020. *Acta otorrinolaringol cir cabeza cuello* [Internet]. 2024 [citado 2025 Ene 19];52(1):27 - 34. Disponible en: <https://www.revista.acorl.org.co/index.php/acorl/article/view/655>
2. Morales Navarro D. Fracturas del tercio medio facial. *Rev Cubana Estomatol* [Internet]. 2018 Mar [citado 2025 Abr 02]; 55(1): 42-58. Disponible en: http://scielo.sld.cu/scielo.php?script=sci_arttext&pid=S0034-75072018000100006&lng=es
3. Morales Navarro D. Fracturas orbitarias. *Rev Cubana Estomatol* [Internet]. 23 de enero de 2018 [citado 2025 Abr 02];54(4):46-51. Disponible en: <https://revestomatologia.sld.cu/index.php/est/article/view/1376>
4. Reyes Juan M, García Vargas MF, Rosenvasser J, Arocena MA, Medina AJ, Funes J. Clasificación y caracterización epidemiológica de las fracturas orbitarias diagnosticadas mediante tomografía computada. *Rev. argent. radiol.* [Internet]. 2013 Jun [citado 2025 Mar 27]; 77(2). Disponible en: https://www.scielo.org.ar/scielo.php?script=sci_arttext&pid=S1852-99922013000200007&lng=es
5. Amin D, Al-Mulki K, Henriquez OA, Cheng A, Roser S, Abramowicz S. Revisión de las fracturas orbitarias en un centro de trauma urbano de nivel I. Reconocimiento de traumatismos craneomaxilofac [Internet]. 2020 [citado 2025 Mar 27]; 13(3):174-179. Disponible en: <https://doi.org/10.1177/1943387520924515>
6. Palavalli MH, Huayllani MT, Gokun Y, Lu Y, Janis JE. Abordajes quirúrgicos de las fracturas orbitarias: una revisión práctica y sistemática. *Plast reconstr surg glob abierto* [Internet]. 2023 [citado 2025 Mar 27]; 11(5):E4967. Disponible en: <https://doi.org/10.1097/GOX.00000000000004967>
7. Converse JM, Smith B, Obear MF, Wood-Smith D. Fracturas por reventón orbital: un estudio de diez años. *Plast Reconstr Surg* [Internet]. 1967 [citado 2025 Mar 27]; 39(1):20-36. Disponible en: <https://doi.org/10.1097/00006534-196701000-00002>
8. Khan TU, Rahat S, Khan ZA, Shahid L, Banouri SS, Muhammad N. Etiology and pattern of maxillofacial trauma. *PLoS One* [Internet]. 2022 [citado 2025 Ene 23];17(9):e0275515. Disponible en: <https://doi.org/10.1371/journal.pone.0275515>
9. Sanchez PH, Shriver EM, Strampe MR, et al. Optimización retrospectiva de los algoritmos de priorización y evaluación de fracturas orbitales de Hawkeye para el triaje de la atención oftálmica. *Oftalmol Sci* [Internet]. 2023 [citado 2025 Ene 23]; 4(3):100447. Disponible en: <https://doi.org/10.1016/j.xops.2023.100447>
10. Morales Navarro D, Grau León IB. Fracturas del complejo cigomático. *Rev Cubana Estomatol* [Internet]. 2019 Mar [citado 2025 Abr 01]; 56(1): . Disponible en: http://scielo.sld.cu/scielo.php?script=sci_arttext&pid=S0034-75072019000100008&lng=es
11. Asociación Médica Mundial. Declaración de Helsinki de la AMM - Principios éticos para las investigaciones médicas en seres humanos. Universidad de Navarra Centro de Documentación de Bioética; 2013. Disponible en: <http://www.redsamid.net/archivos/201606/2013-declaracion-helsinki-brasil.pdf>
12. Alqahtani F, Bishawi K, Jaber M. Análisis del patrón de lesiones maxilofaciales en Arabia Saudita: una revisión sistemática. *Saudi Dent J* [Internet]. 2020 [citado 2025 Ene 23]; 32(2):61-67. Disponible en: <https://doi.org/10.1016/j.sdentj.2019.08.008>
13. Adeleke AI, Hlongwa M, Makhunga S, Ginindza TG. Epidemiología de la lesión maxilofacial en adultos

- en África subsahariana: una revisión exploratoria. *Inj Epidemiol* [Internet]. 2023 [citado 2025 Ene 23]; 10(1):58. Disponible en: <https://doi.org/10.1186/s40621-023-00470-5>
14. Zhang J, He X, Qi Y, Zhou P. El mejor momento quirúrgico y el mejor abordaje para la fractura orbitaria: una revisión sistemática y metanálisis. *Ann Transl Med* [Internet]. 2022 [citado 2025 Ene 23]; 10(10):564. Disponible en: <https://doi.org/10.21037/atm-22-1465>
 15. Zhong E, Chou TY, Chaleff AJ, et al. Fracturas orbitarias y factores de riesgo de lesiones oculares. *Clin Ophthalmol* [Internet]. 2022 [citado 2025 Feb 19];16:4153-4161. Disponible en: <https://doi.org/10.2147/OPHTH.S391175>
 16. Iftikhar M, Canner JK, Hall L, Ahmad M, Srikumaran D, Woreta FA. Características de las fracturas del suelo orbitario en los Estados Unidos de 2006 a 2017. *Oftalmología* [Internet]. 2021 [citado 2025 Feb 19]; 128(3):463-470. Disponible en: <https://doi.org/10.1016/j.ophtha.2020.06.065>
 17. Farias IPSE, Bernardino IM, Nóbrega LMD, Grempl RG, D'Avila S. Trauma maxilofacial, etiología y perfil de los pacientes: un estudio exploratorio. *Sujetadores Acta Ortop*. 2017; 25(6):258-261. Disponible en: <https://doi.org/10.1590/1413-785220172506152670>
 18. Hamzani Y, Bar Hai D, Cohen N, Drescher MJ, Chaushu G, Yahya BH. El impacto del uso del casco en las lesiones orales y maxilofaciales asociadas con bicicletas eléctricas o patinetes motorizados: un estudio transversal retrospectivo. *Cabeza Cara Med* [Internet]. 2021 [citado 2025 Feb 19]; 17(1):36. Disponible en: <https://doi.org/10.1186/s13005-021-00288-w>
 19. Kooger T, Joosse M, van Minderhout E, Hergaarden K, Khouw Y. Epidemiology of Orbital Fractures in a Large Hospital in the Netherlands: Results of Implementation of a Multidisciplinary Orbital Trauma Team. *Open Ophthalmol J* [Internet]. 2021 [citado 2025 Feb 19]; 15. Disponible en: <http://dx.doi.org/10.2174/1874364102115010122>
 20. Djor BD, Garango A, Lahmiti S, Nguessan D, Coulibaly TA, Traoré I y Mansouri-Hattab N. Actualización sobre el tratamiento de las fracturas orbitocigomáticas. *J Oral Med Cirugía Oral* [Internet]. 2021 [citado 2025 Feb 19]. 27 1(8). Disponible en : <https://doi.org/10.1051/mbcb/2020052>
 21. Chiang E, Saadat LV, Spitz JA, Bryar PJ, Chambers CB. Etiología de las fracturas orbitarias en un centro de traumatología de nivel I en una gran ciudad metropolitana. *Taiwán J Ophthalmol* [Internet]. 2016 [citado 2025 Feb 19]; 6(1):26-31. Disponible en: <https://doi.org/10.1016/j.tjo.2015.12.002>
 22. Ibarra GFDJ, Crespo RPA, Victoriano AA. Prevalencia y manejo de fracturas de piso de órbita con abordaje transconjuntival y cantotomía lateral. *Lat Am J Oral Maxillofac Surg* [Internet]. 2022 [citado 2025 Mar 11]; 2 (4): 161-166. Disponible en: <https://doi.org/10.35366/110017>
 23. Halsey J, Argüello-Angarita M, Carrasquillo OY, Hoppe IC, Lee ES, Granick MS. Lesiones periorbitarias y del globo en fracturas orbitarias pediátricas: una revisión retrospectiva de 116 pacientes en un centro de trauma de nivel 1. Reconocimiento de traumatismos craneomaxilofac [Internet]. 2021 [citado 2025 Mar 11]; 14(3):183-188. Disponible en: <https://doi.org/10.1177/1943387520933697>
 24. Rossin EJ, Szytko C, Giese I, Hall N, Gardiner MF, Lorch A. Factors Associated With Increased Risk of Serious Ocular Injury in the Setting of Orbital Fracture. *JAMA Ophthalmol* [Internet]. 2021 [citado 2025 Mar 11];139(1):77-83. Disponible en: <https://doi.org/10.1001/jamaophthalmol.2020.5108>
 25. Kiemle Trindade Paulo Alceu, Hochulli Vieira Eduardo, Cabrini Gabrielli Marisa Aparecida, Real Gabrielli Mario Francisco, Pereira-Filho Valfrido Antonio. Treatment and Complications of Orbito-zygomatic Fractures. *Int. J. Odontostomat*. [Internet]. 2012 [citado 2025 Mar 29]; 6(3): 255-262. Disponible en: http://www.scielo.cl/scielo.php?script=sci_arttext&pid=S0718-381X2012000300002&lng=es
 26. Han SW, Kim JH, Kim SW, Kim SH, Kang DR, Kim J. Cambio sensorial y recuperación del área infraorbitaria después de fracturas cigomáticasomaxilares y del suelo orbitario. *Arco Craniofac Surg* [Internet]. 2022 [citado 2025 Mar 11]; 23(6):262-268. Disponible en: <https://doi.org/10.7181/acfs.2022.01011>
 27. Pedemonte Trehwela Christian, Carmona Avendañoa Andrea, González Mora Edgardo, Vargas Farrena Ilich, Huentequeo Claudio, Noguera Alfredo. Abordaje transconjuntival: primera elección en trauma orbitario. *Rev Esp Cirug Oral y Maxilofac* [Internet]. 2020 Mar [citado 2025 Abr 05]; 42(1): 12-19. Disponible en: http://scielo.isciii.es/scielo.php?script=sci_arttext&pid=S1130-05582020000100003&lng=es