

## Tumor inflamatorio de Pott en escolar de 7 años: a propósito de un caso

### Pott's inflammatory tumor in a 7-year-old schoolboy: a case report

Valeria Cepeda O.<sup>1</sup>, Galia Villarroel O.<sup>1</sup>, Francisca Montoya S.<sup>2</sup>, Juan José Marengo O.<sup>3</sup>, Matías Gómez G.<sup>4</sup>

#### Resumen

El tumor inflamatorio de Pott (PPT) es una osteomielitis del hueso frontal con un absceso subperióstico concomitante, principalmente secundario a sinusitis frontal complicada. Es infrecuente, pero puede tener consecuencias fatales debido a su alta asociación con complicaciones intracraneales. Presentamos el caso de una escolar de 7 años sin antecedentes, que consulta en el Servicio de Urgencia por un cuadro de 5 semanas de rinorrea mucopurulenta derecha y aumento de volumen frontal progresivo, habiendo recibido antibioticoterapia sin respuesta. Se realizan neuroimágenes que confirman el diagnóstico de rinosinusitis aguda fronto-etmoidal complicada con absceso subperióstico frontal compatible con PPT, asociado a un absceso epidural. Se manejó con antibiótico endovenoso prolongado y aseo quirúrgico mediante craneotomía por abordaje bi-coronal con drenaje de ambas colecciones y reconstrucción de base de cráneo con colgajo de pericráneo, evolucionando favorablemente. El diagnóstico del tumor inflamatorio de Pott es clínico y radiológico, siendo el aumento de volumen frontal el signo cardinal. La tomografía computarizada es útil para establecer el diagnóstico diferencial con otras entidades y la resonancia magnética permite con mayor sensibilidad y especificidad detectar complicaciones intracraneales. El tratamiento es médico y quirúrgico mediante antibioticoterapia endovenosa y aseo quirúrgico oportuno.

**Palabras clave:** Tumor inflamatorio de Pott, Absceso subperióstico, Rinosinusitis frontal.

#### Abstract

*Pott's inflammatory tumor is an osteomyelitis of the frontal bone with a concomitant subperiosteal abscess, mainly secondary to complicated frontal sinusitis. It is rare entity but may have fatal consequences due to its high association with intracranial complications. We present the case of a healthy 7-year-old girl who presented to the emergency department with a 5-week history of mucopurulent right rhinorrhea and progressive forehead swelling without response to oral antibiotic therapy. Neuroimaging confirms the diagnosis of acute frontoethmoidal rhinosinusitis complicated with frontal subperiosteal abscess compatible with PPT and an epidural abscess. She received prolonged intravenous antibiotics for six weeks and surgical treatment with craniectomy by bi-coronal approach with drainage of both collections and reconstruction of the skull base with pericranial flap, progressing favorably. The diagnosis of Pott's inflammatory tumor is clinical and radiological. The increased frontal volume is the cardinal sign, and computed tomography is the image of choice, which is also helpful in establishing the differential diagnosis with other entities. Magnetic resonance imaging is practical, given its greater sensitivity and specificity to detect intracranial complications. Treatment is imperative and is based on adequate antibiotic therapy and prompt surgical debridement.*

**Keywords:** Pott's Puffy Tumor, Subperiosteal abscess, Frontal rhinosinusitis.

<sup>1</sup>Servicio de Otorrinolaringología, Hospital del Salvador. Santiago, Chile.

<sup>2</sup>Servicio de Neuroradiología, Instituto de Neurocirugía Dr. Alfonso Asenjo. Santiago, Chile.

<sup>3</sup>Servicio de Neurocirugía Pediátrica, Instituto de Neurocirugía Dr. Alfonso Asenjo y Hospital Dr. Luis Calvo Mackenna. Santiago, Chile.

<sup>4</sup>Servicio de Otorrinolaringología, Instituto de Neurocirugía Dr. Asenjo. Santiago, Chile.

Los autores declaran no tener conflictos de interés respecto al caso presentado.

Recibido el 20 de marzo de 2023. Aceptado el 13 de abril de 2023.

Correspondencia:  
Matías Gómez G.  
Dirección: Av. José Manuel Infante 553  
Santiago, Chile.  
Email: drmatiasgomez@gmail.com

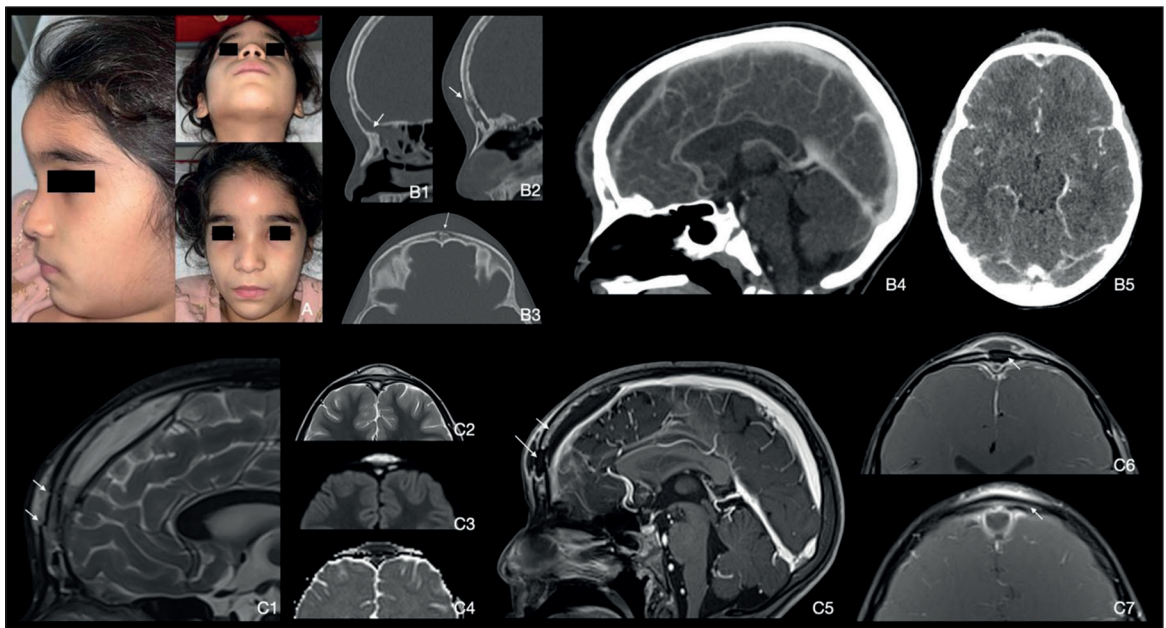
## CASO CLÍNICO

## Introducción

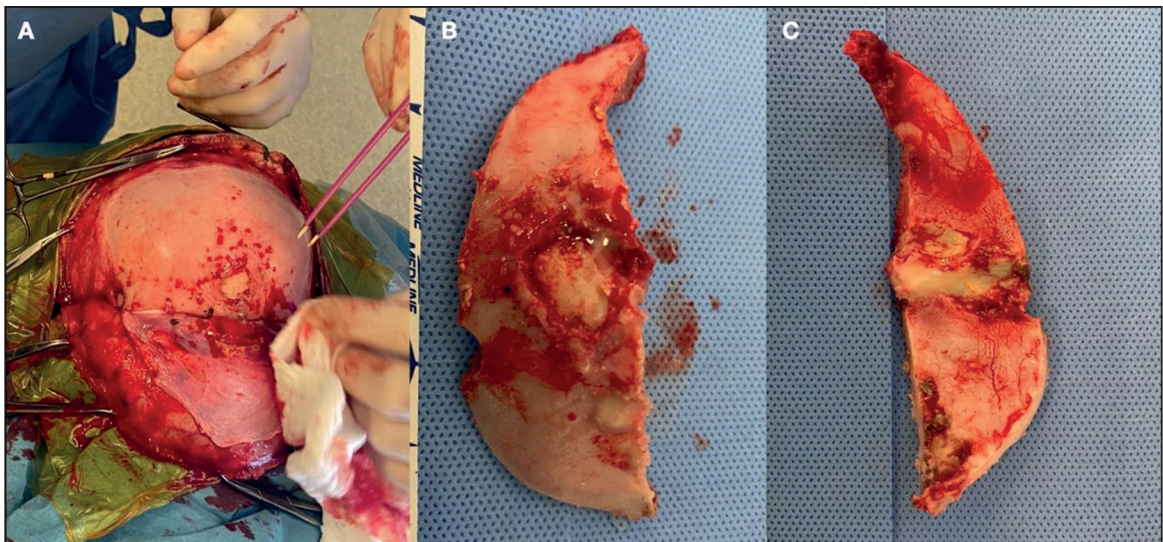
El tumor inflamatorio de Pott (PPT por sus siglas en inglés), fue inicialmente descrito en 1760 por Percival Pott, y consiste en una osteomielitis de la lámina anterior del hueso frontal con la formación de un absceso subperióstico<sup>1</sup>. Si bien se puede presentar a cualquier edad, es más frecuente en hombres adolescentes y es raro en preadolescentes<sup>2</sup>. La etiología principal corresponde a la rinosinusitis, tanto aguda como crónica, hasta en un 80% de los casos. Otras etiologías reportadas incluyen trauma frontal (15%), patología dental (11%), uso de drogas intranasales (6%), entre otras<sup>3</sup>. El PPT es una entidad peligrosa, ya que puede conducir a complicaciones intracraneales potencialmente mortales hasta en un 40% de los casos, incluyendo meningitis, abscesos epidurales, subdurales y/o cerebrales<sup>3</sup>. A continuación presentamos el caso de una escolar de 7 años con una rinosinusitis aguda complicada con un PPT y una discusión de la literatura.

## Caso Clínico

Presentamos el caso de una escolar de 7 años, de sexo femenino, sin antecedentes médicos conocidos. Es evaluada en el Servicio de Urgencias por cuadro de 5 semanas de rinorrea mucopurulenta derecha asociada a cefalea frontal, aumento de volumen frontal progresivo de 3x4 cm (Figura 1) y fiebre, sin respuesta a tratamiento antibiótico oral. Ingresa hemodinámicamente estable, con parámetros inflamatorios elevados (Leucocitos 14.690/ul, PCR 160 mg/L, VHS 74). Se realiza una Tomografía Computarizada (TC) de cerebro con contraste que evidencia seno frontal con neumatización inicial con signos de rinosinusitis frontal y etmoidal derecha complicada con colección epidural de 13 mm de espesor y colección subperióstica epicraneal de partes blandas en región frontal, sin lesiones en el parénquima encefálico ni en órbita (Figura 1). Se decide hospitalizar con diagnóstico de rinosinusitis aguda complicada con PPT y



**Figura 1.** A. Aumento de volumen de partes blandas a nivel frontal. B. TC de cerebro con reformateo en ventana ósea corte sagital (B1 y B2) y axial (B3) demuestra aumento de volumen de las partes blandas frontonasales y desarrollo inicial del seno frontal con ocupación por contenido de partes blandas frontoetmoidal (flecha en B1); con áreas de dehiscencia ósea (flecha en B2 y B3). TC de cerebro con reformateo en ventana de partes blandas con contraste (B4 y B5) demuestra colecciones epidural y subperióstica frontales con refuerzo periférico, en relación a las áreas de dehiscencia ósea. C. RM. (C1 y C2) T2WI corte sagital y axial. (C3 y C4) DWI y ADC corte axial. (C5) T1WI con gadolinio corte sagital. (C6 y C7) T1WI con gadolinio cortes axiales. Absceso epidural y subperióstico frontal con restricción de la difusión (C3 y C4) y refuerzo periférico (C5 a C7). Áreas de dehiscencia ósea frontal (Flechas en C1) con necrosis ósea (Flecha larga en C5 y flecha en C6) y oseomielitis con impregnación difusa del diploe frontal (flecha corta en C5 y flecha en C7).



**Figura 2.** Imágenes intraoperatorias. **A.** Colgajo de pericráneo. Se observa erosión de tabla anterior del hueso frontal. **B.** Hueso frontal extraído mediante craniectomía bicoronal, visión anterior, se observa erosión de tabla anterior. **C.** Visión posterior del hueso frontal, se observa hueso desvitalizado por osteomielitis.

absceso epidural. Es evaluada, en conjunto, por Neurocirugía y Otorrinolaringología, se indica tratamiento antibiótico empírico con Ceftriaxona, Vancomicina y Metronidazol, lavados nasales de alto flujo, corticoides intranasales y pulso de corticoides endovenoso. Se solicita Resonancia Magnética (RM) de cráneo, que descarta compromiso de parénquima cerebral y trombosis de senos venosos, destacando resolución imagenológica del compromiso de cavidades paranasales, con persistencia de osteomielitis frontal y abscesos epidural y subperióstico (Figura 1).

Se decide ingresar a pabellón para aseo quirúrgico realizándose, mediante abordaje bicoronal con colgajo de piel, drenaje de abscesos subperióstico y evacuación de absceso epidural por craniectomía. Se efectúa cranealización de seno frontal y cierre de comunicación hacia cavidad nasal con colgajo de pericráneo, seguido de aseo de hueso desvitalizado para luego reposicionar hueso frontal (Figura 2). Se tomó cultivo de secreción purulenta que resultó positivo para *Streptococcus intermedius*.

Se solicitó TC de control a las 24 horas postoperatorias, que demostró adecuado vaciamiento de las colecciones, sin complicaciones. Se ajustó antibioterapia según

antibiograma a ceftriaxona y metronidazol. La paciente evolucionó favorablemente, sin otras complicaciones y fue dada de alta al completar 6 semanas de tratamiento antibiótico endovenoso.

## Discusión

PPT corresponde a una osteomielitis de la lámina anterior del hueso frontal con la formación de un absceso subperióstico. Si bien es una patología poco frecuente en la actualidad, todavía hay reportes de casos en la literatura.

Las infecciones del seno frontal tienen dos vías principales de complicación: por extensión directa o por tromboflebitis retrógrada. La inflamación y el sobrecrecimiento bacteriano persistente dentro del seno frontal genera congestión venosa y trombosis de vasos pequeños, que puede comprometer la vasculatura del periostio con riesgo de necrosis del hueso trabecular, sobreinfección con microorganismos anaerobios y la consecuente formación de tractos sinusos corticales y abscesos subperiósticos<sup>3</sup>. Por otro lado, la infección se puede extender a través de las venas diploicas alvalvulares por tromboflebitis retrógrada en

## CASO CLÍNICO

diversas direcciones hacia la lámina anterior formando un absceso subperióstico (PPT), hacia inferior con compromiso orbitario o bien hacia posterior pudiendo generar complicaciones intracraneales<sup>4</sup>.

Durante la adolescencia ocurre el desarrollo y crecimiento máximo del seno frontal y esto va acompañado de una mayor vascularización y flujo por las venas diploicas, lo cual explica la epidemiología de esta patología<sup>2,4</sup>. Nuestro caso clínico es llamativo, dado la poca frecuencia del PPT en una escolar de sexo femenino, esto podría explicarse, principalmente, a que la vía de diseminación pareciera ser por extensión directa con osteomielitis importante de la tabla anterior del seno frontal, más que producto de tromboflebitis retrógrada por las venas diploicas.

Con respecto a la clínica, ésta suele ser larvada presentándose tras 4 a 5 semanas de síntomas rinosinuales iniciales, lo cual es compatible con nuestro caso. El signo cardinal de PPT es el aumento de volumen en la región frontal, presente en aproximadamente el 80% de los casos, seguido por cefalea (57%), fiebre (36%), edema periorbitario (23%) y rinorrea (19%)<sup>3</sup>. Los síntomas y signos neurológicos son infrecuentes y tardíos (9%), pero graves, ya que alertan de una extensión hacia la cavidad intracraneal, pudiendo estar enmascarados por la terapia antibiótica<sup>3,5</sup>. Dado lo infrecuente de los síntomas y signos neurológicos, pero la alta asociación con complicaciones intracraneales (40%), es que los estudios de imágenes se vuelven fundamentales en el diagnóstico diferencial.

El uso de neuroimágenes se debe considerar en pacientes con síntomas prolongados de sinusitis que no responden a tratamiento antibiótico, en caso de sospechar alguna complicación o si se considera realizar tratamiento quirúrgico<sup>6</sup>. El TC con contraste endovenoso es la modalidad de elección, es de rápida disponibilidad, acceso más fácil que la RM<sup>7,8</sup>. La TC tiene una alta sensibilidad para evidenciar sinusitis asociado a absceso subperióstico en PPT y, habitualmente, se observa la destrucción ósea de las tablas interna y externa del seno frontal<sup>8</sup>. La RM es frecuentemente necesaria, ya que tiene una mejor sensibilidad y especificidad que el TC en detectar complicaciones intracraneales, mejor resolución de tejidos

blandos y de los senos venosos, como limitaciones se encuentra su menor disponibilidad y las dificultades técnicas en la edad pediátrica, principalmente la necesidad de sedación<sup>7,9</sup>. Un absceso subperióstico en la RM aparece como una colección de líquido con fino realce periférico y restricción en la secuencia de difusión, muy adherido a la tabla exterior del hueso frontal, con cambios inflamatorios circundantes tanto en la TC como en la RM<sup>8</sup>.

El tratamiento debe ser médico-quirúrgico, incluyendo antibioticoterapia prolongada, drenaje de cavidades paranasales comprometidas y de colecciones. Dado la complejidad del cuadro, muchas veces se requiere acción coordinada de neurocirugía, otorrinolaringología, oftalmología e infectología. También, considerando la potencial aparición de complicaciones intracraneales, debe tenerse un alto índice de sospecha para otorgar un tratamiento precoz y oportuno<sup>10-12</sup>.

El manejo médico se basa en antibioticoterapia y lavados nasales secuenciales. La terapia antibiótica inicial empírica debe ser de amplio espectro y tener penetrancia en el sistema nervioso central. Debe considerar la cobertura de los principales agentes aislados en PPT como *Streptococcus spp* (39,7%), *Staphylococcus spp* (12-21%) y *Fusobacterium* (12%), por ejemplo, Cefalosporina de 3° generación asociada a Metronidazol o Clindamicina. Una vez que se obtiene el resultado de los cultivos, la terapia debe ser ajustada según la sensibilidad y extenderse por 6 a 8 semanas postoperatorio. Es importante señalar que hasta un 12% de los cultivos podría ser estéril, debiendo continuar con terapia empírica<sup>3,10</sup>.

El manejo quirúrgico es el pilar del tratamiento; éste puede ser por un abordaje abierto, cirugía endoscópica nasal (CEN), o combinación de ambas. La mayoría de los casos son abordados mediante drenaje vía externa con desbridamiento del hueso comprometido y reconstrucción, asociado o no a obliteración del seno frontal. Esto permite un rápido acceso para drenaje tanto del absceso subperióstico como de otras complicaciones intracraneales, sin embargo, se asocia a cicatrices faciales y no soluciona el origen del problema que es el bloqueo del drenaje del seno frontal<sup>13</sup>. Si bien el abordaje abierto ha sido, históricamente, el de elección, con el advenimiento de la CEN, ésta

ha tomado un rol importante en el manejo de esta patología, principalmente si el PPT no se asocia a complicaciones intracraneales<sup>14</sup>. Como ventaja, la CEN soluciona el origen del problema al abrir el receso frontal, difícil de abordar por vía externa o abierta, además la CEN ofrece un menor riesgo de recurrencia o progresión si se le compara con la vía abierta (4.5% versus 14.7%)<sup>3</sup>. En nuestro caso se realizó un abordaje abierto dado que la paciente presentaba una colección epidural concomitante y resolución de la patología rinosinusal en la RM.

## Conclusión

El PPT es una complicación rara, pero severa, que debe considerarse incluso en niños escolares. En el caso presentado, destaca neumatización inicial del seno frontal a izquierda con esbozo del receso frontal y escasa neumatización del seno frontal a derecha.

La clínica suele ser larvada, presentándose semanas después de síntomas iniciales de sinusitis. El signo cardinal de PPT consiste en el aumento de volumen en la región frontal, seguido por cefalea y fiebre. Los síntomas neurológicos son infrecuentes y tardíos, pero el PPT presenta una alta asociación con complicaciones intracraneales concomitantes, por lo que se deben buscar de forma dirigida y no esperar la aparición de síntomas. El diagnóstico es clínico-radiológico, si bien el TC con contraste es la imagen de elección, la RM es de utilidad para una mejor caracterización del compromiso óseo y descartar las complicaciones intracraneales. El tratamiento es médico-quirúrgico y debe ser de forma precoz para prevenir complicaciones intracraneales que implican una mayor mortalidad, y consiste en antibioticoterapia prolongada, cirugía de CPN comprometidas y drenaje de colecciones.

## Bibliografía

1. Pott P. *Observation on the Nature and Consequences of Wounds and Contusions of the Head, Fractures of the Skull, Concussions of the Brain.* (Hitch&Lowes, ed.). London, UK; 1760.
2. Salomão JF, Cervante TP, Bellas AR, et al. Neurosurgical implications of Pott's puffy tumor in children and adolescents. *Childs Nerv Syst.* 2014;30(9):1527-1534. doi:10.1007/S00381-014-2480-X
3. Rohde RL, North LM, Murray M, Khalili S, Poetker DM. Pott's puffy tumor: A comprehensive review of the literature. *Am J Otolaryngol - Head Neck Med Surg.* 2022;43(5):103529. doi:10.1016/j.amjoto.2022.103529
4. Lachkar S, Dols M-M, Ishak B, Iwanaga J, Tubbs RS. The Diploic Veins: A Comprehensive Review with Clinical Applications. 2019. doi:10.7759/cureus.4422
5. McGee AE, Cooper F, Maini SK, Vallamkondu V. Unusual Presentation of Pott's puffy tumour in a child: our recent experience and review of the literature. *BMJ Case Reports CP.* 2022;15(3):e247325. doi:10.1136/BCR-2021-247325
6. Hallak B, Bouayed S, Ghika JA, Teiga PS, Alvarez V. Management Strategy of Intracranial Complications of Sinusitis: Our Experience and Review of the Literature. doi:10.1177/21526575221125031
7. Capone PM, Scheller JM. Neuroimaging of infectious disease. *Neurol Clin.* 2014;32(1):127-145. doi:10.1016/J.NCL.2013.07.009
8. Velayudhan V, Chaudhry ZA, Smoker WRK, Shinder R, Reede DL. Imaging of Intracranial and Orbital Complications of Sinusitis and Atypical Sinus Infection: What the Radiologist Needs to Know. *Curr Probl Diagn Radiol.* 2017;46(6):441-451. doi:10.1067/J.CPRADIAL.2017.01.006
9. Younis RT, Anand VK, Davidson B. The role of computed tomography and magnetic resonance imaging in patients with sinusitis with complications. *Laryngoscope.* 2002;112(2):224-229. doi:10.1097/00005537-200202000-00005
10. Koltsidopoulos P, Papageorgiou E, Skoulakis C. Pott's puffy tumor in children: A review of the literature. *Laryngoscope.* 2020;130(1):225-231. doi:10.1002/lary.27757
11. Ketenci I, Ünlü Y, Tucer B, Vural A. The Pott's puffy tumor: a dangerous sign for intracranial complications. *Eur Arch Otorhinolaryngol.* 2011;268(12):1755-1763. doi:10.1007/S00405-011-1660-5
12. Jung J, Lee HC, Park IH, Lee HM. Endoscopic Endonasal Treatment of a Pott's Puffy Tumor. *Clin Exp Otorhinolaryngol.* 2012;5(2):112. doi:10.3342/CEO.2012.5.2.112
13. Pendolino AL, Foteini , Koumpa S, et al. Draf III frontal sinus surgery for the treatment of Pott's puffy tumour in adults: our case series and a review of frontal sinus anatomy risk factors. *Eur Arch Oto-Rhino-Laryngology.* 2020;277(3):2271-2278. doi:10.1007/s00405-020-05980-2
14. Leong SC. Minimally Invasive Surgery for Pott's Puffy Tumor: Is It Time for a Paradigm Shift in Managing a 250-Year-Old Problem? *Ann Otol Rhinol Laryngol.* 2017;126(6):433-437. doi:10.1177/0003489417698497