

## Tumor de Pott y absceso cerebral secundario a sinusitis aguda de foco dentario en paciente pediátrico

### Pott's tumor and cerebral abscess secondary to acute sinusitis of dental focus in a pediatric patient

Rodrigo Pacheco Z.<sup>1</sup>, Verónica Cox L.<sup>2</sup>, Luis Sepúlveda A.<sup>2</sup>, Gonzalo Ortega F.<sup>2</sup>

<sup>1</sup>Servicio de Otorrinolaringología, Hospital Guillermo Grant Benavente. Concepción, Chile.  
<sup>2</sup>Facultad de Medicina, Universidad de Concepción. Concepción, Chile.

Los autores declaran no tener conflictos de interés.

Recibido el 11 de julio de 2022. Aceptado el 16 de noviembre de 2022.

Correspondencia:  
Rodrigo Pacheco Zúñiga  
Servicio de Otorrinolaringología, Hospital Guillermo Grant Benavente  
Concepción, Chile.  
Email: rpachecoazu@gmail.com

#### Resumen

El tumor de Pott es una entidad rara, definida como un absceso subperióstico asociado a osteomielitis del hueso frontal. Suele presentarse como complicación de sinusitis aguda o crónica del seno frontal, y se describe con mayor incidencia en población pediátrica, siendo una complicación grave por su alta morbimortalidad. Se presenta a un paciente pediátrico con tumor de Pott y absceso cerebral posterior a una sinusitis aguda de foco odontogénico, en la que los pilares de tratamiento son drenaje quirúrgico precoz y antibioticoterapia prolongada. Se describe la clínica, manejo médico-quirúrgico y seguimiento posterior, ya que, en ausencia de antecedentes, se debe buscar dirigida-mente enfermedad periodontal y realizar un estudio de inmunodeficiencia primaria.

**Palabras clave:** Sinusitis aguda, Sinusitis aguda complicada, Tumor de Pott, Absceso cerebral.

#### Abstract

*Pott's tumor is a rare entity, defined as a subperiosteal abscess associated with osteomyelitis of the frontal bone. It usually presents as a complication of acute or chronic sinusitis of the frontal sinus and it is described with a higher incidence in the pediatric population, being a serious complication due to its high morbidity and mortality. We present a pediatric patient with Pott's tumor and brain abscess after acute sinusitis of odontogenic focus, in which the pillars of treatment are an early surgical drainage and prolonged antibiotic therapy. The clinic, medical-surgical management and subsequent follow-up are described, since in the absence of antecedents, periodontal disease should be sought directly and a study of primary immunodeficiency performed.*

**Keywords:** Acute sinusitis, Complicated acute sinusitis, Pott's tumor, Brain abscess.

#### Introducción

En 1760, Sir Percivall Pott, describió el caso de un absceso subperióstico de hueso frontal, observando una masa tumoral localizada en la región frontal, conocido hoy como tumor de Pott<sup>1</sup>. Con el descubrimiento de la penicilina, la situación epidemiológica de las enfermedades infecciosas cambió. En 1980 representaban el 33,1% de las causas de mortalidad, disminuyendo a un 10% en 2010<sup>2</sup>. Esto se refleja en el tumor de Pott, convirtiéndose hoy en una entidad infrecuente, reportándose casos ais-

lados, principalmente, secundarios a sinusitis frontales agudas o crónicas no tratadas<sup>3,4</sup>.

Actualmente, se define como un absceso subperióstico asociado a osteomielitis del hueso frontal, reportado en pacientes entre 7 meses y 83 años, siendo el 70% de los pacientes adolescentes<sup>5,6</sup>. Los principales microorganismos causales son *Staphylococcus aureus*, distintas cepas de *Streptococcus* y bacterias anaerobias, con porcentaje no menor de cultivos estériles (hasta 22%)<sup>5,6</sup>.

El diagnóstico es clínico, asociado al uso de tomografía computarizada (TC) con contraste

intravenoso y resonancia magnética (RM) con contraste intravenoso, a modo complementario, para estudio de lesiones cerebrales y de partes blandas<sup>4-6</sup>. A continuación, se describe el caso de un paciente que desarrolló una serie de complicaciones, secundario a una sinusitis aguda de foco odontogénico.

## Caso Clínico

Paciente de sexo masculino, 8 años, sin antecedentes. Consulta en atención primaria por cefalea, hiposmia, descarga nasal purulenta y sensación febril. Se diagnostica sinusitis aguda, y se inicia tratamiento antibiótico con amoxicilina. Pese a tratamiento, persiste sintomático, por lo que consulta en reiteradas ocasiones, escalando el tratamiento a amoxicilina con ácido clavulánico, sin remisión de los síntomas. A la tercera semana de consulta se agrega aumento de volumen en zona frontal, por lo que se decide derivar a Hospital Guillermo Grant Benavente.

Al ingreso es evaluado por pediatra de turno, quien solicita evaluación por especialidad. Al examen, vigil, orientado, reactivo, destacando un aumento de volumen frontal blando, doloroso a la palpación, con rinorrea purulenta unilateral derecha y un molar superior derecho con signos de infección aguda. Al examen neurológico, sin focalidad ni signos meníngeos. Se realiza nasofibroscopia, objetivándose presencia de pus en meato medio derecho, asociado a edema de mucosa. En exámenes destaca leucocitosis con desviación a izquierda y aumento de reactantes de fase aguda. Ante los hallazgos se solicita una TC de senos paranasales con contraste. Por indicación de radiología, se realiza sin contraste. Se observan senos frontales de escaso desarrollo, con densidad de partes blandas en su interior, asociado a compromiso muscular y subcutáneo frontal (Figura 1. A y B). Se complementa con RM con contraste, donde se observa una colección del cuero cabelludo frontal anterior ligeramente lateralizado a derecha, ovoidea, con refuerzo periférico al contraste que restringe en difusión (Figura 1. C, D y E), asociado a otra colección de apariencia extradural frontal izquierda con discreta extensión parasagital contralateral que se refuerza tras la administración de gadoli-

nio. También destaca un proceso expansivo intraaxial corticosubcortical frontal anterior parasagital izquierdo con centro posiblemente quístico, heterogéneo con refuerzo periférico leve al contraste que también restringe en difusión (Figura 1. C, D y E).

Dada la agresividad del cuadro, se realizó un manejo quirúrgico interdisciplinario con equipos de Otorrinolaringología, Neurocirugía y Cirugía Maxilofacial (Figura 2). En primer tiempo, mediante abordaje bicoronal. Se realizó una craniectomía frontal con drenaje de absceso extradural (A) y cerebral (B) con posterior reparación con hueso autólogo, obtenido del hueso extraído, y material de osteosíntesis (C). Contenido purulento obtenido, fue enviado a cultivos y el tejido óseo a cultivo y biopsia por sospecha de osteomielitis. En un segundo tiempo, se realizó drenaje endoscópico de cavidades paranasales, destacando edema y engrosamiento mucoso, principalmente a derecha. Finalmente se extrae primer molar temporal superior infectado, que se observa asociado a granuloma (D).

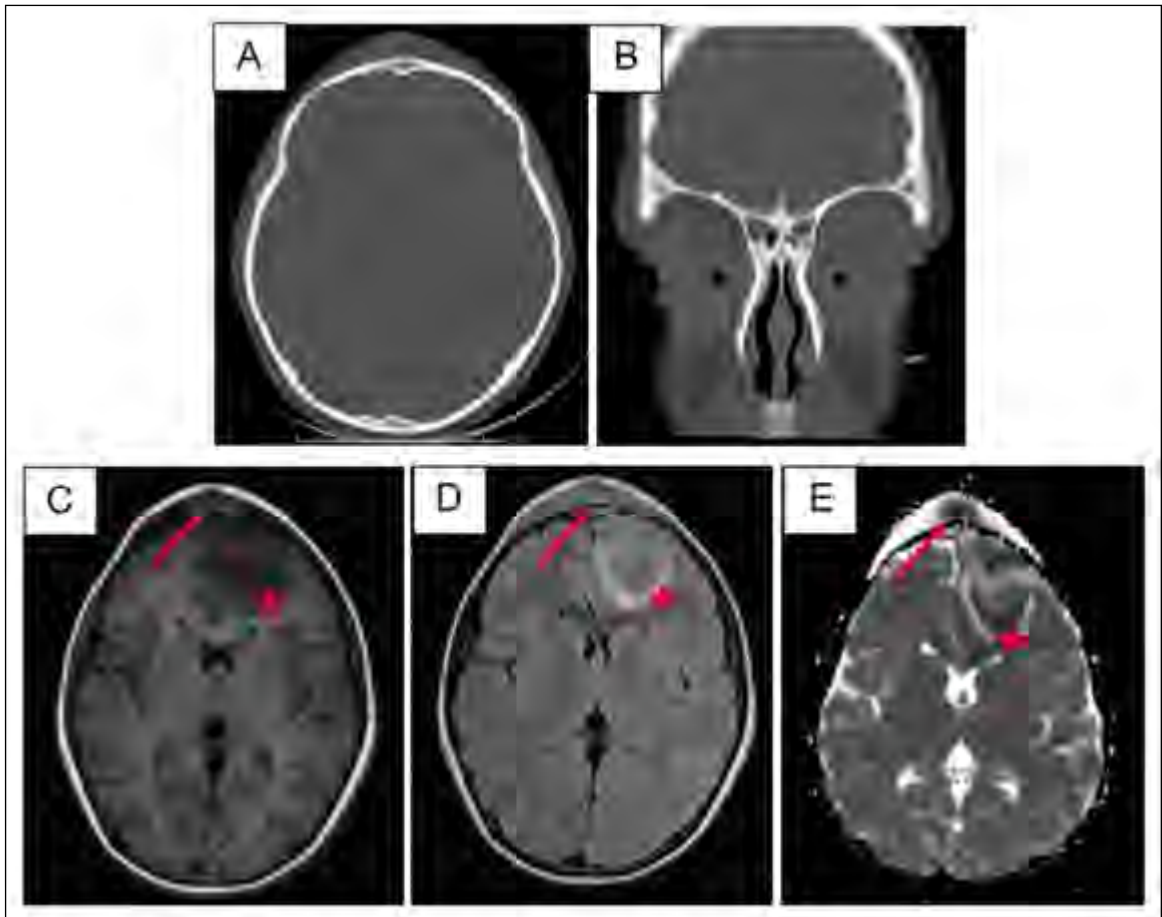
Cultivos de líquidos (+) para flora polimicrobiana, sin identificar un microorganismo particular, pero se observaron en el examen microbiológico directo cocáceas gram positivas y bacilos gram negativos. No hubo desarrollo de elementos fúngicos en el cultivo. En el cultivo de tejido, no hubo desarrollo de microorganismos.

Se decide completar tratamiento antibiótico endovenoso por 8 semanas con ceftriaxona y metronidazol, asociado además a cloxacilina durante las 2 primeras semanas, en contexto de sinusitis aguda complicada con osteomielitis y absceso cerebral.

Se solicitó RM de control a las 2 semanas postoperatorias, donde se aprecian cambios postquirúrgicos con resolución de la colección extradural, y a nivel corticosubcortical frontal izquierdo se observa una cavidad de alta señal mal definida de probable origen postquirúrgico.

Por lo inusual del cuadro, se realizó estudio en búsqueda de inmunodeficiencia primaria, descartándose por completo. Paciente evoluciona de forma favorable al manejo quirúrgico y médico, sin secuelas en evaluaciones posteriores, por lo que se decide alta y seguimiento ambulatorio.

CASO CLÍNICO



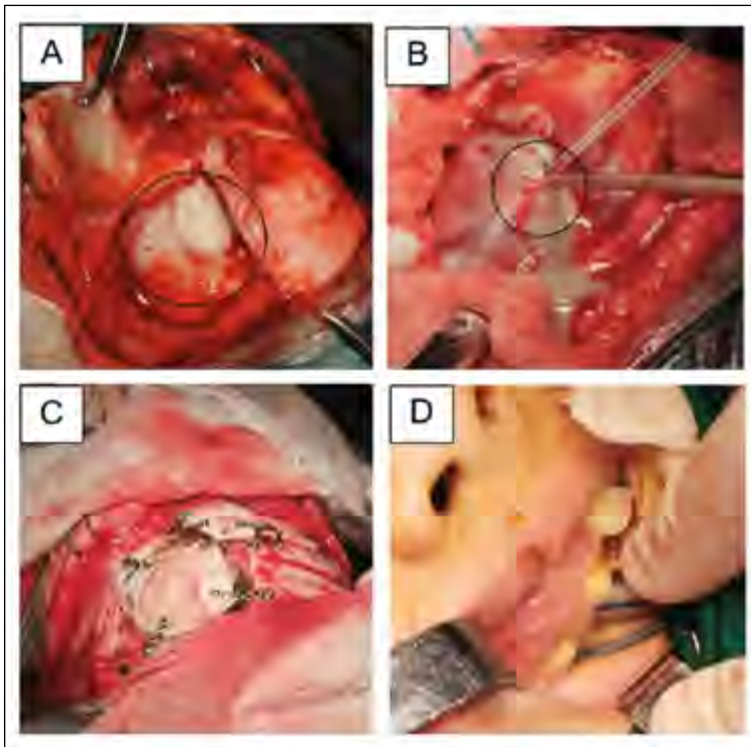
**Figura 1.** Imágenes. (A y B) TC de cerebro y cavidades paranasales sin contraste. (C, D, E, F) RM cerebro y cavidades paranasales con contraste. (A) Corte axial y (B) corte coronal, donde se observa sinusopatía frontal, asociado a compromiso muscular y subcutáneo frontal. (C) Corte axial T1 FLAIR, (D) corte axial T2 FLAIR y (E) corte axial difusión. (C, D y E, flecha) Colección del cuero cabelludo ligeramente lateralizado a derecha, con refuerzo periférico al contraste (D) que restringe en difusión (E). (C, D y E, estrella) Proceso expansivo intraaxial corticosubcortical frontal anterior parasagital izquierdo con centro posiblemente quístico, heterogéneo con refuerzo periférico leve al contraste (D) que también restringe en difusión (E).

## Discusión

Entender la anatomía del seno frontal es fundamental para la comprensión de la etiopatogenia de esta entidad<sup>7-9</sup>. Comienza a desarrollarse en el período embrionario, entre el tercer y cuarto mes, pero su máximo desarrollo ocurre en el período post natal, iniciando el proceso de neumatización a los 2 años, llegando a su madurez en la segunda década de la vida<sup>7,8</sup>. Esta particularidad tiene relación directa en por qué es más frecuente el tumor de Pott en la edad pediátrica, ya que el seno frontal estando en pleno desarrollo, requiere

un mayor flujo a través de las venas diploicas, en comparación a los adultos. Esto se traduce en mayor facilidad para la extensión de una infección hacia el hueso medular frontal y, con esto, el origen de una osteomielitis, con erosión ósea y formación del absceso subperióstico<sup>9</sup>.

Cuando nos enfrentemos a pacientes con cuadros de sinusitis, se debe sospechar complicación intracraneal, sobre todo, cuando se asocia a tumoración frontal dolorosa, cefalea y fiebre<sup>4</sup>. Las manifestaciones clínicas propias de compromiso intracraneal como letargia, alteración del estado mental, náuseas o convulsiones pueden no manifestarse en etapas



**Figura 2.** Procedimiento quirúrgico. (A) Craniectomía, con salida de pus al drenaje de absceso extradural. (B) Apertura de duramadre, con salida de pus de absceso cerebral. (C) Craneoplastia con hueso autólogo extraído de craniectomía frontal y material de osteosíntesis. (D) Pieza dental con signos de infección como probable foco infeccioso.

tempranas, por lo que es fundamental la evaluación con estudio imagenológico precoz<sup>4</sup>. En series recientes, se describe que hasta el 72% de los pacientes pediátricos con tumor de Pott tienen complicaciones intracraneales, siendo el absceso epidural y extradural lo más prevalente, seguido del absceso cerebral, describiéndose la coexistencia de más de una complicación en el 23% de los casos<sup>5,6</sup>.

En el proceso diagnóstico, es importante la identificación del foco infeccioso. En nuestro caso, se identificó que la invasión patógena sinusal habría sido secundaria a la presencia de enfermedad periodontal, que está descrita como causa de sinusitis tanto agudas como crónicas<sup>10,11</sup>.

El estudio imagenológico es un pilar fundamental, indicándose de primera línea TC con contraste endovenoso, que permite la visualización de estructuras óseas y su eventual extensión intracraneal, teniendo la ventaja de ser rápido y accesible. Sin embargo, como desventaja, expone a irradiación a los pacientes pediátricos<sup>5</sup>. La RM toma un rol protagónico

en la evaluación de patología intracraneal, pues otorga una mejor resolución a nivel de tejidos blandos. Sin embargo, es un examen poco disponible y a veces requiere sedación del paciente, pero se debe realizar en caso de sospecha de compromiso intracraneal<sup>5</sup>.

El tumor de Pott requiere un manejo multidisciplinario, que debe realizarse de forma precoz, e incluye drenaje quirúrgico y tratamiento antibiótico prolongado. Sus principales objetivos son: drenar el absceso subperióstico, erradicar la posible infección en los senos paranasales y tratar las posibles complicaciones intracraneales<sup>6</sup>.

Se deben indicar antibióticos empíricos de amplio espectro al momento de la sospecha diagnóstica, con buena penetración en el sistema nervioso central (SNC), que posteriormente se ajustarán según cultivo y antibiograma<sup>12</sup>. La duración del tratamiento corresponde a 6-8 semanas, siendo los antibióticos más utilizados ceftriaxona, metronidazol y vancomicina, con el fin de cubrir los principales microorganismos, los cuales son del género *Streptococcus*

## CASO CLÍNICO

*spp* (como *Streptococcus milleri*, *Streptococcus viridans*, *Streptococcus pyogenes*, y *Streptococcus pneumoniae*), *Staphylococcus aureus*, y microorganismos anaeróbicos (como *Bacteroides* y *Fusobacterium*)<sup>5,6</sup>.

Con respecto al manejo quirúrgico, es el eje de tratamiento, y se puede realizar vía externa, endoscópica o en combinación. Sus objetivos son drenar el material del absceso, eliminar el hueso osteomielítico y eliminar el tejido de granulación de la duramadre para evitar el desgarro y la propagación de la infección a los espacios subaracnoideo y subdural<sup>6,13</sup>. Tradicionalmente, se realizaba mediante un abordaje externo, que proporcionaba visualización directa del seno frontal, permitiendo el drenaje del absceso y eliminación del tejido óseo necrótico<sup>14</sup>. Sin embargo, el abordaje endoscópico es una técnica que implica menos morbilidad y un tiempo de recuperación más corto, sumado a las implicancias estéticas al no dejar cicatrices, con resultado exitoso<sup>15</sup>.

En el caso de una infección intracraneal, el tratamiento es la intervención neuroquirúrgica inmediata, debido a la rápida expansión de las colecciones o la trombosis venosa, requiriendo drenajes quirúrgicos en forma de craneotomía<sup>16</sup>.

El pronóstico, en general, es favorable. En la era de los antibióticos, la tasa de mortalidad ha caído del 60% al 3,7%, donde el reconocimiento del cuadro y el tratamiento precoz oportunos son necesarios para obtener resultados exitosos<sup>17</sup>.

## Conclusión

El tumor de Pott es considerado una complicación grave de la sinusitis aguda y crónica. Según la literatura, su incidencia ha ido disminuyendo con el uso de antibióticos, sin embargo, la morbimortalidad asociada hace imprescindible realizar una identificación precoz para iniciar su respectivo tratamiento. En ausencia de antecedentes se debe buscar dirigidamente enfermedad periodontal y descartar inmunodeficiencia primaria. Los pilares de tratamiento de esta patología son antibioterapia prolongada y drenaje quirúrgico precoz, lo que disminuye la morbimortalidad.

## Bibliografía

1. Potts P. Observations on the Nature and Consequences of Wounds and Contusions of the Head. Red Lion editorial, London, 1760;38-58.
2. Lozano R, Naghavi M, Foreman K, Lim S, Shibuya K, Aboyans V, Ahn SY. Global and regional mortality from 235 causes of death for 20 age groups in 1990 and 2010: a systematic analysis for the Global Burden of Disease Study 2010. *Lancet*. 2012;380(9859): 2095-2128. doi: 10.1016/S0140-6736(12)61728-0.
3. Khanna G, Sato Y, Smith R, et al. Causes of facial swelling in pediatric patients: correlation of clinical and radiologic findings. *Radiographics*. 2006; 26: 157-171. doi: 10.1148/rg.261055050.
4. Bambakidis N, Cohen A. Intracranial Complications of Frontal Sinusitis in Children: Pott's Puffy Tumor Revisited. *Pediatr Neurosurg*. 2001;35:82-89. doi: 10.1159/000050395.
5. Koltisidopoulos P, Papageorgiou E, Skoulakis C. Pott's puffy tumor in children: A review of the literature. *Laryngoscope*. 2020;130(1):225-31. doi: 10.1002/lary.27757.
6. Parida PK, Surianarayanan G, Ganeshan S, Saxena SK. Pott's puffy tumor in pediatric age group: A retrospective study. *International Journal of Pediatric Otorhinolaryngology*. 2012;76(9):1274-7. doi: 10.1016/j.ijporl.2012.05.018.
7. Suwan PT, Mogal S, Chaudhary S. Pott's puffy tumor: an uncommon clinical entity. *Case Reports in Pediatrics*. 2012;2012:1-4. doi: 10.1155/2012/386104.
8. Akiyama K, Karaki M, Mori N. Evaluation of Adult Pott's puffy tumor: Our five cases and 27 literature cases. *Laryngoscope*. 2012;122:2382-8. doi: 10.1002/lary.23490.
9. Pasin F, Bonardi S, Modoni A. When the diagnosis is written on the forehead. *European Journal of Internal Medicine*. 2018;47: e1-e2. doi: https://doi.org/10.1016/j.ejim.2017.04.025.
10. Psillas G, Papaioannou D, Petsali S, Dimas GG, Constantinidis J. Odontogenic maxillary sinusitis: A comprehensive review. *Journal of dental sciences*. 2021;16(1), 474-481. https://doi.org/10.1016/j.jds.2020.08.001
11. Little RE, Long CM, Loehrl TA, Poetker DM. Odontogenic sinusitis: A review of the current literature. *Laryngoscope Investig Otolaryngol*. 2018;3(2):110-114. doi: 10.1002/lio2.147.
12. Ketenci I, Unlü Y, Tucer B, Vural A. The Pott's puffy tumor: a dangerous sign for intracranial complications. *Eur Arch Otorhinolaryngol*. 2011;268:1755-1763. doi: 10.1007/s00405-011-1660-5.
13. Palabiyik FB, Yazici Z, Cetin B, Celebi S, Hacimustafaoglu M. Pott puffy tumor in

- children: a rare emergency clinical entity. *J Craniofac Surg.* 2016;27:e313-e316. doi: 10.1097/SCS.0000000000002573.
14. Salomão JF, Cervante TP, Bellas AR., et al. Neurosurgical implications of Pott's puffy tumor in children and adolescents. *Childs Nerv Syst.* 2014;30:1527-1534. doi: 10.1007/s00381-014-2480-x.
  15. Deutsch E, Hevron I, Eilon A. Pott's puffy tumor treated by endoscopic frontal sinusotomy. *Rhinology.* 2000;38:177-180.
  16. Leong S, Phil M. Minimally invasive surgery for Pott's Puffy tumor: is it time for a paradigm shift in managing a 250 year-old problem? *Ann Otol Rhinol Laryngol.* 2017;126(6):433-7. doi: 10.1177/0003489417698497.
  17. Tsai BY, Lin KL, Lin TY, et al. Pott's puffy tumor in children. *Childs Nerv Syst.* 2010;26:53-60. doi: 10.1007/s00381-009-0954-z.