

Trauma laríngeo externo y fractura de cartílago tiroideos: Revisión de la literatura

External laryngeal trauma and thyroid cartilage fracture: A literature review

Leonardo Ortiz A¹, Luis Barahona A¹, Patricio Araya C², Ricardo Zamorano S^{1,3}.

RESUMEN

El trauma laríngeo constituye un grupo de lesiones infrecuentes, pero de gran importancia clínica dada su alta morbimortalidad. Requiere un alto nivel de sospecha, puesto que muchas de estas lesiones pueden pasar desapercibidas en la evaluación inicial. Se debe sospechar en todo paciente que se presenta con traumatismo cervical y síntomas que van desde la disfonía y el dolor cervical anterior, a la disnea e incluso el compromiso respiratorio severo por obstrucción de la vía aérea. El abordaje de estos pacientes debe iniciar con la evaluación de la vía aérea y asegurar su estabilidad, para luego enfocarse en el diagnóstico y manejo específico de las lesiones. Presentamos a continuación una revisión bibliográfica en cuanto a los mecanismos de trauma, presentación clínica, diagnóstico, clasificación y manejo.

Palabras clave: Trauma laríngeo, fractura laríngeo, cartílago laríngeo, cartílago tiroideos.

ABSTRACT

The laryngeal trauma constitutes a group of infrequent lesions, but with great clinical importance, given its high morbidity and mortality. It requires a high level of suspicion, since many of these injuries may go unnoticed at the initial evaluation. It should be suspected in every patient presenting with cervical trauma and symptoms ranging from dysphonia and anterior cervical pain, to dyspnea or even severe respiratory distress, due to obstruction of the airway. The approach of these patients should begin with the evaluation of the airway and ensure its stability, to then focus on the diagnosis and specific management of the lesions. We present an updated literature review regarding the mechanisms of trauma, clinical presentation, diagnosis, classification and management.

Key words: Laryngeal trauma, laryngeal fracture, laryngeal cartilage, thyroid cartilage.

¹ Servicio de Otorrinolaringología, Hospital Clínico de la Universidad de Chile, Santiago, Chile

² Escuela de Medicina, Universidad de Chile, Santiago, Chile.

³ Unidad de Otorrinolaringología, Clínica Santa María, Santiago, Chile.

Los autores declaran no tener conflictos de interés.

Recibido el 8 de febrero, 2019. Aceptado el 20 de abril, 2019.

INTRODUCCIÓN

El trauma laríngeo (TL) es una lesión infrecuente y rara vez se encuentra como lesión aislada, esto gracias a la gran movilidad y protección por estructuras óseas adyacentes como la mandíbula, el esternón y la columna cervical¹. Se ha reportado una incidencia de 1 en 30.000 pacientes en servicios de urgencia en Estados Unidos², sin disponer de datos nacionales. La importancia en el reconocimiento y tratamiento precoz radica en su asociación con condiciones que rápidamente amenazan la vida, como laceración u obstrucción de la vía aérea, hemorragia y aspiración de sangre, constituyendo la segunda causa de muerte en pacientes con trauma de cabeza y cuello luego del trauma encéfalo-craneano^{3,4}. La mortalidad del TL se relaciona directamente con la capacidad de mantener una vía aérea permeable, alcanzando en el ámbito prehospitalario hasta 80%⁵. Con un adecuado manejo de la vía aérea y de la lesión laríngea, se puede disminuir la mortalidad hasta 2%⁶. Las principales complicaciones a largo plazo son la obstrucción crónica de la vía aérea (15%-17%) y el compromiso de la voz (21%-25%)⁶. El objetivo de este trabajo es presentar una revisión de la literatura en cuanto a mecanismos de lesión, presentación clínica, diagnóstico, clasificación y manejo.

MECANISMOS DE LESIÓN

En relación a los mecanismos de lesión, se puede clasificar como trauma contuso y penetrante, así como traumatismo interno o externo⁷. El traumatismo interno o endolaríngeo es usualmente iatrogénico, secundario al procedimiento de intubación o a la manipulación quirúrgica, aunque se han descrito mecanismos inusuales, como fractura de cartílago tiroideos producto del aumento de la presión en la vía aérea por un estornudo con la vía cerrada⁸. En esta revisión nos centraremos en el traumatismo laríngeo externo (TLE). El TLE es más frecuente en hombres que en mujeres, presentándose entre 75%-90% de los casos en hombres, y además posee una elevada mortalidad, que varía entre el 2%-15% en los pacientes que llegan al hospital^{1,2,9}. El reconocimiento y

adecuado manejo inicial determina la prevención de secuelas a largo plazo como estenosis de la vía aérea, aspiración crónica, y cambios o pérdida de la voz^{6,10}. El TLE puede ser contuso o penetrante, siendo más frecuente el traumatismo contuso¹.

Los mecanismos más frecuentes de trauma contuso son las lesiones a alta velocidad, como accidentes de tránsito (59% de lesiones)¹¹, principalmente asociado al no uso de cinturón de seguridad o el uso solo del cinturón de la cadera, en la cual, producto de la rápida desaceleración, estrelló el cuello extendido con el manubrio o el tablero del vehículo¹². Otro tipo de mecanismo clásicamente descrito son las lesiones de "tendedero" (*clothesline* en la literatura inglesa), en las cuales un usuario de vehículo de dos ruedas se enfrenta a un objeto horizontal fijo, estrellando su cuello con éste¹³. Durante los últimos años, las lesiones por accidentes de tránsito han ido disminuyendo en incidencia, principalmente asociado a mejores legislaciones en obligatoriedad de uso de cinturón de seguridad, mayor disponibilidad de *airbags*, disminución de los límites de velocidad, entre otros motivos^{4,13}. Los otros mecanismos asociados a trauma contuso son lesiones secundarias a aplastamiento, intentos suicidas por ahorcamiento, hechos de violencia con estrangulación, o en instancias deportivas, siendo más frecuente en hockey sobre hielo, baloncesto o artes marciales¹⁴⁻¹⁶. Un mecanismo poco frecuente que se ha descrito es por lesiones en accidentes de tránsito en usuarios de casco, dado que la hebilla de éste se sitúa cerca de la laringe, por lo que es necesario tener esto en consideración al evaluar pacientes politraumatizados usuarios de casco¹⁷.

El trauma penetrante es mucho menos frecuente, produciéndose por arma de fuego o arma blanca. La incidencia de traumatismos laríngeos penetrantes ha aumentado durante los últimos años debido al creciente número de agresiones personales¹⁵. Las lesiones laríngeas se encuentran entre el 1%-7% de los traumatismos penetrantes de cuello¹⁸. Las heridas por arma blanca usualmente se encuentran confinadas al trayecto de la hoja del cuchillo, en cambio las heridas por arma de fuego presentan destrucción masiva de tejidos y exceden los límites del trayecto del proyectil, relacionándose directamente el grado de daño con la velocidad del proyectil¹⁸.

PRESENTACIÓN CLÍNICA

El espectro de presentación del TLE va de un paciente asintomático, sin signos al examen físico, a un paciente con colapso de la vía aérea y muerte². Los síntomas incluyen voz ronca, disfagia, dolor cervical, disfonía, disnea, odinofagia, estridor, tos y hemoptisis¹⁶, siendo los tres primeros los más frecuentes¹⁹. No existe una correlación entre síntomas y severidad de la lesión, a excepción de la disnea, la cual por lo general se asocia a mayor severidad de la lesión²⁰. Los hallazgos al examen físico incluyen equimosis, hematoma, edema, heridas cervicales, dolor a la palpación, pérdida de la prominencia laríngea, desviación de la laringe, paresia de una cuerda vocal, enfisema subcutáneo y fracturas palpables^{16,19,21}.

DIAGNÓSTICO Y CLASIFICACIÓN

Dada la variedad de síntomas y la infrecuencia de estas lesiones, se requiere un alto nivel de sospecha para el diagnóstico, ya que a menudo no son reconocidas en la evaluación inicial del paciente politraumatizado, lo que puede traer consecuencias catastróficas al paciente²². Se ha reportado hasta 37% de diagnóstico tardío²³, lo que se asociaría usualmente a la presencia de lesiones de mayor gravedad en un paciente politraumatizado²⁴. Aproximadamente un tercio de los pacientes se puede presentar asintomático, desarrollando síntomas con un retardo de 24-48 horas desde el traumatismo²⁵.

El diagnóstico se basa en la historia clínica, incluyendo el reconocimiento del eventual mecanismo de lesión, pues en casos de trauma penetrante es importante determinar la dirección del arma blanca o del proyectil en armas de fuego¹⁸. Se deben identificar signos al examen físico que evidencien lesión laríngea, y acompañar lo anterior con una adecuada evaluación imagenológica según las características del traumatismo y la presentación clínica del paciente, principalmente en relación a la estabilidad de la vía aérea^{7,26,27}. En un paciente politraumatizado, los estudios imagenológicos iniciales incluyen usualmente una radiografía de tórax y un set radiográfico de columna cervical, los que pueden mostrar signos de trauma laríngeo,

como elevación del hueso hioides (que indica separación cricotraqueal), aire prevertebral o cervical profundo²⁶.

En un paciente con vía aérea estable, el *gold-standard* es la tomografía computarizada (TC)^{7,24,27}, ya que permite evaluar la extensión de la lesión laríngea y ayuda a descartar lesiones asociadas, siendo las principales las de base del cráneo o intracraneal (13%), trauma cervical abierto (9%), columna cervical (8%) y lesión esofágica o faríngea (3%)⁶. El uso de la TC permite un mejor reconocimiento de lesiones, identificando pequeñas fracturas no desplazadas en lesiones previamente consideradas solo mucosas. Además, permite realizar reconstrucción multiplanar en 2D y reconstrucción 3D, las que han demostrado mejor sensibilidad para evaluación de fracturas de cartílago tiroides y hueso hioides, luxación aritenoides, y estrechamiento de la vía aérea, entregando información importante para el manejo²⁸. En pacientes pediátricos que tienen cartílagos no osificados, dado que no se logra una adecuada visualización en la TC²⁸, se recomienda el uso de la resonancia magnética (RM). La RM sería incluso superior para detectar lesiones epiglóticas, dada su mayor resolución. En casos donde persista la sospecha de fractura laríngea a pesar de TC sin hallazgos compatibles, se debiese completar el estudio con RM²⁹.

En un paciente con vía aérea estable, la laringe debe ser evaluada con una nasofibrolaringoscopia (NFL) que permite la detección de hematomas, laceraciones, edema, alteración de la motilidad de las cuerdas vocales o dislocación de aritenoides, e incluso en casos graves, se puede ver los cartílagos expuestos hacia el lumen⁷. Otros métodos diagnósticos que se han planteado para pacientes con una vía aérea estable es el uso de la electromiografía (EMG) de laringe, y de la videoestroboscopia (VE), que permiten identificar alteraciones en la movilidad e integridad de las cuerdas vocales³⁰. En pacientes que se encuentren con una vía aérea inestable, dada la gravedad de esta situación, si no se logra un manejo adecuado de la vía aérea, no se recomienda realizar pruebas de imágenes, por lo que en estos casos puede ser necesaria la exploración quirúrgica del cuello²⁷.

Las estructuras más frecuentemente afectadas son el cartílago tiroides en primer lugar, seguido por el cartílago cricoides, aritenoides y la epiglo-

tis²¹. Hasta 37% de las fracturas laríngeas involucran múltiples cartílagos²⁸. La clasificación más usada en la literatura para las lesiones laríngeas es la de Schaefer- Furrman¹⁶, que las divide en 5 grupos, cada cual presenta una severidad creciente. La clasificación se presenta en la Tabla 1 y se observa un ejemplo de lesión del grupo 3 en la Figura 1.

MANEJO

El punto crucial en el manejo inicial es establecer una vía aérea segura, ya sea por intubación orotraqueal (IOT), cricotiroidotomía (CT) o traqueostomía (TT)¹⁶. Los pacientes con dificultad respiratoria o estridor en aumento debiesen ser intubados inmediatamente, con algunas consideraciones: (i) La laringe y la tráquea deben estar claramente intactas y en continuidad. (ii) La vía aérea debiese ser visible para la inspección endoscópica en el

servicio de urgencias o en pabellón. (iii) La IOT debe ser hecha por un médico experimentado²⁷.

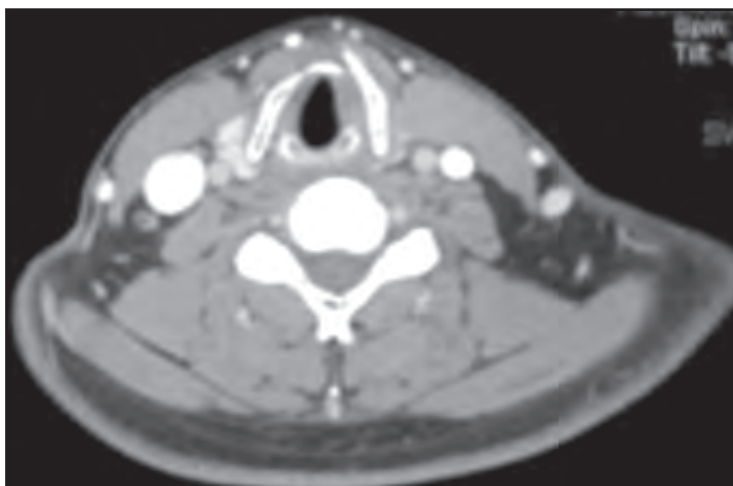
La IOT puede causar una mayor lesión por una mala visibilidad, anatomía distorsionada y condiciones subóptimas, lo que requiere un manejo urgente de la vía aérea. En algunas situaciones, la extensión de la lesión puede no conocerse antes del intento de laringoscopia directa. El control quirúrgico de la vía aérea, como una TT en vigilia o una CT a menudo puede ser más prudente en estas situaciones^{24,31}. La restauración de la laringe debe ser precoz, para prevenir las secuelas a largo plazo³². Se ha demostrado que la realización de TT en las primeras 24 horas desde la presentación en casos con indicación, disminuye la estadía hospitalaria y en unidad de cuidados intensivos³³. Una vez estabilizada y asegurada la vía aérea, se puede proceder a realizar el manejo específico de las lesiones, dependiendo de la severidad de la lesión, por lo que se han definido líneas de tratamiento

Tabla 1. Clasificación de Schaefer-Fuhrman

Grupo	Características
1	Hematoma endolaríngeo menor, sin fractura detectable.
2	Edema, hematoma, mínima disrupción mucosa sin exposición de cartílago o fracturas no desplazadas.
3	Edema endolaríngeo masivo, laceraciones mucosas extensas, cartílago expuesto, fractura desplazada o inmovilidad de cuerda vocal.
4	Idéntico al grupo 3, pero con disrupción de la laringe anterior, fracturas inestables, ≥ 2 líneas de fractura o injuria mucosa severa.
5	Disrupción laringotraqueal completa

Adaptado de Moonsamy y col. *Cardiothorac Surg* 2018¹⁶.

Figura 1. Fractura de cartílago tiroides desplazada. La imagen corresponde al corte axial de una TC de cuello, en que se evidencia una fractura vertical desplazada del ala izquierda del cartílago tiroides, con el resto del cartílago impactado bajo ésta. Si bien no existe edema endolaríngeo masivo en la imagen, la fractura está desplazada, por lo que correspondería al grupo 3 de la clasificación de Schaefer-Fuhrman. Imagen obtenida de Clínica Santa María, con autorización para publicar.



según la clasificación de Schaefer-Fuhrman⁴. Estos lineamientos generales se presentan en la Tabla 2.

Los grupos 1 y 2 usualmente se pueden manejar de forma conservadora, mientras que los otros grupos requieren por lo general reparación quirúrgica³². El manejo no quirúrgico busca reducir el edema, un adecuado manejo de las secreciones y evitar la inflamación producto del reflujo ácido, todo esto con el objetivo de permitir una adecuada recuperación de las estructuras lesionadas¹⁶. La

revisión de las técnicas quirúrgicas excede los objetivos de esta revisión. Un algoritmo que se ha propuesto para el manejo de las lesiones laríngeas²⁷ se presenta en Figura 2. Como hemos descrito, el manejo comienza definiendo la estabilidad de la vía aérea, en caso de encontrarse inestable se debe realizar un manejo avanzado de la vía aérea, posteriormente evaluar el daño por medio de un examen endoscópico, dependiendo de la severidad de las lesiones halladas se procede al manejo

Tabla 2. Tratamiento según severidad

Grupo	Manejo
1	Observación, administración de oxígeno humidificado, antibióticos, glucocorticoides, medicamentos antirreflujo, elevar cabecera de cama y reposo vocal.
2	IOT/TT, evaluación endoscópica, antibióticos y glucocorticoides.
3	Evaluación endoscópica, reparación quirúrgica abierta con o sin <i>stent</i> ± TT.
4	Evaluación endoscópica, reparación quirúrgica abierta con <i>stent</i> ± TT.
5	IOT/TT, evaluación endoscópica, reconstrucción, restauración o resección con anastomosis termino-terminal con o sin uso de <i>stent</i> .

Adaptado de Lee y col. *Ear Nose Throat J* 2006⁴.

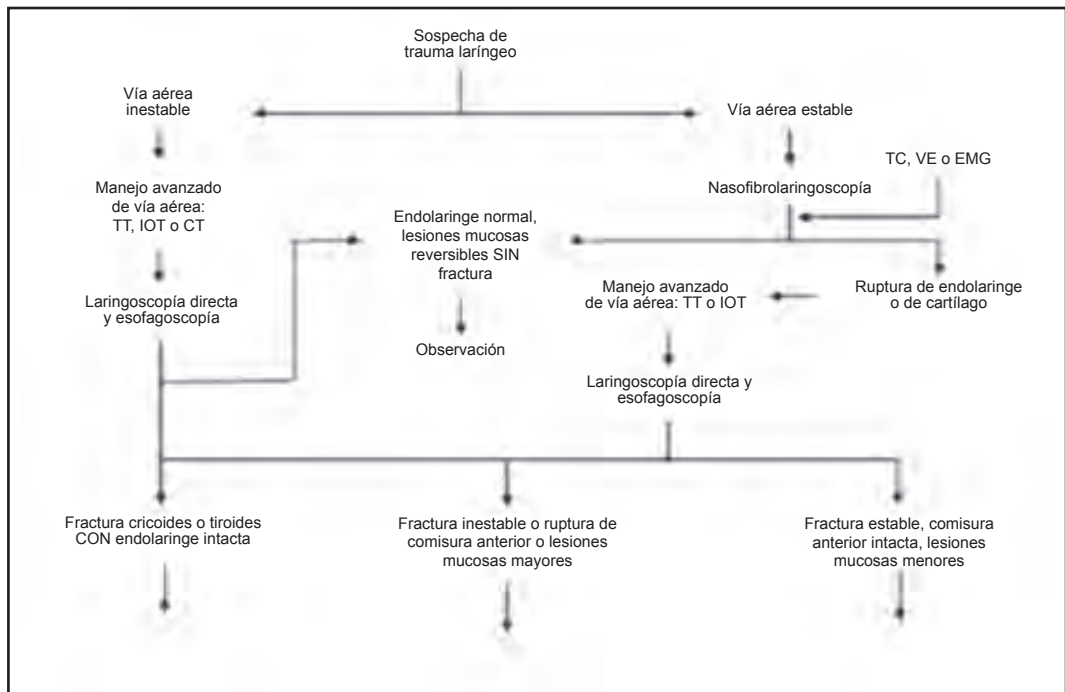


Figura 2. Algoritmo para el manejo del TL. Adaptado de Schaefer. *Laryngoscope* 2014²⁷.

específico, según lo referido en Tabla 2. En caso de presentar una vía aérea estable, se procede a la evaluación de la lesión con NFL, y según el caso con TC, VE o EMG; en caso de hallar disrupción endolaríngea o de los cartílagos se debe proceder a un manejo avanzado de la vía aérea. Una vez asegurada la vía aérea, se debe categorizar la severidad de las lesiones y realizar el manejo según esto.

FRACTURAS DE CARTÍLAGO TIROIDES

El cartílago tiroides y el cricoides se osifican durante la infancia, lo que determina diferentes patrones de lesión según la edad y el grado de osificación³⁴. La fractura se produce cuando el cartílago tiroides se ve forzado contra la columna cervical, se aplana y vuelve a su posición original, lo que provoca una fractura lineal anterior en su prominencia¹⁶. Una laringe calcificada en un paciente adulto puede fracturarse en más de un lugar (fracturas conminutas), mientras que en un paciente más joven usualmente se fracturan en un solo sitio^{2,7}. En cuanto al manejo, una fractura no desplazada, sin evidencia de trastorno en la evaluación endoscópica, se puede manejar de forma conservadora¹⁶. Las fracturas desplazadas

deben ir a reducción abierta y fijación interna (RAFI), realineándose con uso de miniplacas, alambres o suturas¹⁶. Se ha demostrado que la reducción con uso de miniplaca presenta mejores resultados³⁵. En la Figura 3 se muestra una fractura de cartílago tiroides Schaefer-Furhman grupo 3 manejada con reducción abierta y miniplacas de aluminio.

Como alternativa, se han descrito casos exitosos de tratamiento de fractura laríngea con malla de titanio con hilo y tornillos, planteándose la posibilidad de su uso en pacientes con cartílagos no osificados³⁶. En toda reducción se deben aproximar los bordes del pericondrio. En caso de que se evidencien lesiones internas en la evaluación endoscópica preoperatoria como la avulsión de cuerdas vocales o desplazamiento de la epiglotis, deben ser reparados posterior a la reparación del cartílago, para otorgar una estructura adecuada para la recuperación mucosa. En casos en que exista una gran pérdida de tejido, se pueden usar injertos de mucosa oral, piel o dermis^{16,37}. El uso de *stent* posterior a la reducción de la fractura se reserva principalmente para casos con pérdidas severas de tejido endolaríngeo, que no permite una aproximación de la mucosa. Se recomienda su uso por 2-3 semanas y retiro en pabellón, dado

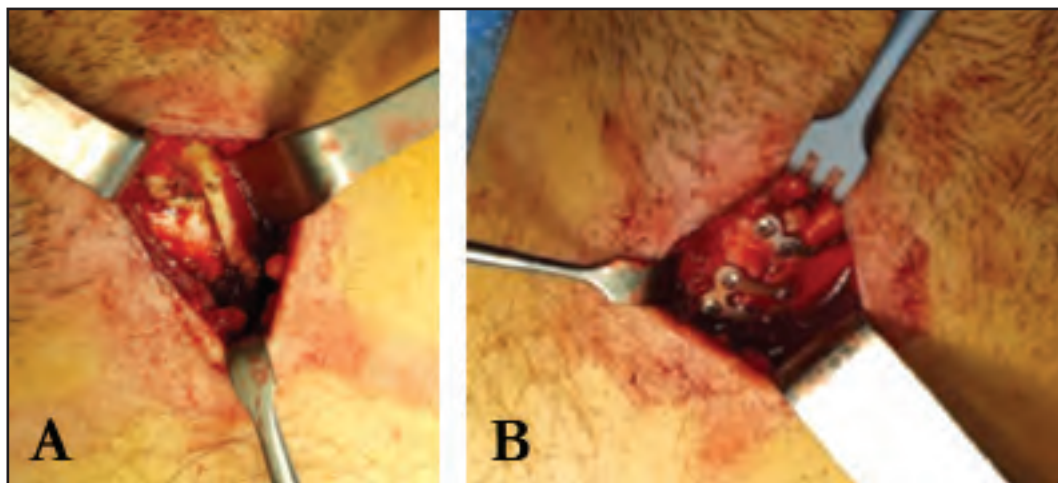


Figura 3. Tratamiento quirúrgico de fractura de cartílago tiroides. (a) Fractura longitudinal de cartílago tiroides, con desplazamiento del fragmento izquierdo por sobre el derecho. 3b. Se realiza reducción de la fractura y se colocan miniplacas de osteosíntesis lineal en el borde superior y cuadrada en el cuerpo tiroideo, con tornillos de 4 y 6 mm. Foto obtenida de Clínica Santa María con consentimiento para publicar.

que se asocia a complicaciones, como la infección, formación de tejido de granulación y cicatrices^{27,37}.

CONCLUSIÓN

El TLE es una patología infrecuente, rara vez encontrada de forma aislada, que puede alcanzar gran morbimortalidad, por lo que es necesario su conocimiento desde el médico general hasta el otorrinolaringólogo. Se requiere de un alto nivel de sospecha, poniendo énfasis en el reconocimiento

de los mecanismos de lesión y de su presentación clínica, para poder realizar un diagnóstico precoz de las lesiones y dirigir un manejo adecuado según la severidad de éstas. El primer elemento a evaluar en un paciente que se presenta con TLE es la estabilidad de la vía aérea, por lo que el manejo inicial se debe enfocar en establecer una vía aérea segura, para luego centrarse en el manejo específico de las lesiones, guiado por distintos estudios funcionales y/o imagenológicos. El diagnóstico y tratamiento precoz disminuye significativamente la mortalidad y el riesgo de desarrollar complicaciones a largo plazo.

BIBLIOGRAFÍA

- BUTLER AP, WOOD BP, O'ROURKE AK, PORUBSKY ES. Acute external laryngeal trauma: experience with 112 patients. *Ann Otol Rhinol Laryngol* 2005; 114: 361-8.
- JALISI S, ZOCCOLI M. Management of laryngeal fractures—a 10-year experience. *J Voice* 2011; 25: 473-9.
- MERCER SJ, JONES CP, BRIDGE M, CLITHEROE E, MORTON B, GROOM P. Systematic review of the anaesthetic management of non-iatrogenic acute adult airway trauma. *Br J Anaesth* 2016; 117 Suppl 1: i49-i59.
- LEE WT, ELIASHAR R, ELIACHAR I. Acute external laryngotracheal trauma: diagnosis and management. *Ear Nose Throat J* 2006; 85: 179-84.
- MANDEL JE, WELLER GER, CHENNUPATI SK, MIRZA N. Transglottic high frequency jet ventilation for management of laryngeal fracture associated with air bag deployment injury. *J Clin Anesth* 2008; 20: 369-71.
- JEWETT BS, SHOCKLEY WW, RUTLEDGE R. External laryngeal trauma analysis of 392 patients. *Arch Otolaryngol Head Neck Surg* 1999; 125: 877-80.
- BECKER M, LEUCHTER I, PLATON A, BECKER CD, DULGUEROV P, VAROQUAUX A. Imaging of laryngeal trauma. *Eur J Radiol* 2014; 83: 142-54.
- FADEN D, ELACKATUU A, PLATT M. The “closed-airway sneeze”: an unusual cause of laryngeal fracture. *Laryngoscope* 2011; 145: 515-6.
- COMER BT, GAL TJ. Recognition and management of the spectrum of acute laryngeal trauma. *J Emerg Med* 2012; 43: e289-e293.
- KRAGHA KO. Acute traumatic injury of the larynx. *Case Rep Otolaryngol* 2015; 2015: 393978.
- KISER AC, O'BRIEN SM, DETTERBECK FC. Blunt tracheobronchial injuries: treatment and outcomes. *Ann Thorac Surg* 2001; 71: 2059-65.
- SANDHU GS, REZA NOURAEI SA. Laryngeal and esophageal trauma. *Cummings Otolaryngol Head Neck Surg*. New York: Mosby Elsevier 2010: 933-42.
- JAIN S, SINGH P, GUPTA M, KAMBLE B, PHATAK SS. Comminuted laryngeal fracture following blunt trauma: a need for strict legislation on roads! *Ann Maxillofac Surg* 2017; 7: 124-8.
- MENDIS D, ANDERSON JA. Blunt laryngeal trauma secondary to sporting injuries. *J Laryngol Otol* 2017; 131: 728-35.
- THEVASAGAYAM MS, PRACY P. Laryngeal trauma: a systematic approach to management. *Trauma* 2005; 7: 87-94.
- MOONSAMY P, SACHDEVA UM, MORSE CR. Management of laryngotracheal trauma. *Ann Cardiothorac Surg* 2018; 7: 210-6.
- OSTBY ET, CRAWLEY BK. Helmet clasp cracks larynx? A case series and literature review. *Ann Otol Rhinol Laryngol* 2018; 127: 282-4.
- STEENBURG SD, SLIKER CW, SHANMUGANATHAN K, SIEGEL EL. Imaging evaluation of penetrating neck injuries. *Radiographics* 2010; 30: 869-86.
- JUUTILAINEN M, VINTTURI J, ROBINSON S, BÄCK L, LEHTONEN H, MÄKITIE AA. Laryngeal fractures: clinical findings and considerations on suboptimal outcome. *Acta Otolaryngol* 2008; 128: 213-8.
- SCHAEFER SD. The acute management of external laryngeal trauma: a 27-year experience. *Arch*

- Otolaryngol Head Neck Surg* 1992; 118: 598-604.
21. KIM JP, CHO SJ, SON HY, PARK JJ, WOO SH. Analysis of clinical feature and management of laryngeal fracture: recent 22 case review. *Yonsei Med J* 2012; 53: 992-8.
 22. BENT JP, SILVER JR, PORUBSKY ES. Acute laryngeal trauma: a review of 77 patients. *Otolaryngol Head Neck Surg* 1993; 109: 441-9.
 23. RIBEIRO-COSTA N, CARNEIRO SOUSA P, ABREU PEREIRA D, AZEVEDO P, DUARTE D. Laryngeal fracture after blunt cervical trauma in motorcycle accident and its management. *Case Rep Otolaryngol* 2017; 2917: 9321975.
 24. RANDALL DR, RUDMIK L, BALL CG, BOSCH JD. Airway management changes associated with rising radiologic incidence of external laryngotracheal injury. *Can J Surg* 2018; 61: 121-7.
 25. MACFARLANE P, STRANZ C, MACKAY S. Missed laryngotracheal rupture leading to delayed presentation. *ANZ J Surg* 2008; 78: 1030-1.
 26. ATKINS BZ, ABBATE S, FISHER SR, VASLEF SN. Current management of laryngotracheal trauma: case-report and literature review. *J Trauma* 2004; 56: 185-90.
 27. SCHAEFER SD. Management of acute blunt and penetrating external laryngeal trauma. *Laryngoscope* 2014; 124: 233-244.
 28. BECKER M, DUBOÉ PO, PLATON A, ET AL. MDCT in the assessment of laryngeal trauma: value of 2D multiplanar and 3D reconstructions. *AJR Am J Roentgenol* 2013; 201: W639-W647.
 29. OMAKOBIA E, MICALLEF A. Approach to the patient with external laryngeal trauma: the Schaefer classification. *Otolaryngol (Sunnyvale)*; 6: 2.
 30. SCHROEDER U, MOTZKO M, WITTEKINDT C, ECKEL HE. Hoarseness after laryngeal blunt trauma: a differential diagnosis between an injury to the external branch of the superior laryngeal nerve and an arytenoid subluxation. A case report and literature review. *Eur Arch Otorhinolaryngol* 2003; 260: 304-7.
 31. SCHAEFER N, GRIFFIN A, GERHARDY B, GOCHEE P. Early recognition and management of laryngeal fracture: a case report. *Ochsner J* 2014; 14: 264-5.
 32. GRAY S, KHAN K, DIEUDONNE B, IQBAL F, SAEED S. Blunt laryngeal fracture status post fall on a paintball gun. *Cureus* 2018; 10: e2637.
 33. MENDELSON AH, SIDELL DR, BERKE GS, JOHN MS. Optimal timing of surgical intervention following adult laryngeal trauma. *Laryngoscope* 2011; 121: 2122-7.
 34. MUPPARAPU M, VUPPALAPATI A. Ossification of laryngeal cartilages on lateral cephalometric radiographs. *Angle Orthod* 2005; 75: 196-201.
 35. LYKINS CL, PINGZOWER EF. The comparative strength of laryngeal fracture fixation. *Am J Otolaryngol* 1998; 19: 158-62.
 36. SATO T, NITO T, UEHA R, GOTO T, YAMASOBA T. Two cases of laryngeal fractures treated with titanium mesh fixation. *Auris Nasus Larynx* 2018; pii: S0385-8146(18)30454-1.
 37. KAHUE CN, GELBARD A. Laryngeal trauma with and without tracheal separation. *Oper Techn Otolaryngol Head Neck Surg* 2017; 28: 244-51.

Correspondencia: Leonardo Ortiz A
 Hospital Clínico de la Universidad de Chile
 Dirección: Santos Dumont #999, Independencia. Santiago, Chile
 E mail: leon.ortiz@gmail.com