

Autoespaciador en rinoplastía por técnica abierta y cerrada

Autospreader in rhinoplasty by open and closed approach

Fernando Casanueva L¹, David Astudillo O², Alfredo Santamaría C³, Felipe Cardemil M⁴.

RESUMEN

Introducción: La dificultad en el adecuado manejo del dorso nasal radica en su pérdida de soporte, razón por la cual el injerto espaciador (spreader graft) ocupa un lugar destacado en rinoplastía, proveyendo amplitud al techo dorsal, a la vez que incrementa el ángulo de la válvula nasal interna, generando una optimización en los resultados estéticos y funcionales de la cirugía nasal. El autoespaciador mantiene estos mismos principios, utilizando el propio cartílago lateral superior.

Objetivo: Describir la técnica del autoespaciador, beneficios y la experiencia de los autores en 80 casos de pacientes sometidos a rinoplastía por abordaje abierto y cerrado.

Material y método: Trabajo retrospectivo descriptivo, de los pacientes intervenidos quirúrgicamente por autor principal utilizando la técnica señalada.

Resultados: Casuística de 80 pacientes, de los cuales 70% sexo femenino, siendo el promedio de edad 30 años. Abordaje abierto en el 50%. No se reportaron complicaciones intraoperatorias, no existieron obstrucciones anatómicas ni funcionales a nivel de la válvula nasal interna, así como tampoco deformaciones estéticas en "V" invertida tras un seguimiento reportando entre 6 y 24 meses.

Conclusión: El autoespaciador al igual que el injerto espaciador clásico, previene problemas funcionales manteniendo el ancho del dorso nasal y optimizando el adecuado funcionamiento de la válvula interna, al tiempo que incrementa el éxito estético de la cirugía, pareciendo a los autores, más simple y fisiológico respecto a su predecesor, el injerto espaciador clásico.

Palabras clave: Rinoplastía, autoespaciador, dorso nasal, válvula nasal.

¹ Servicio Otorrinolaringología, Hospital San Vicente de Arauco.

² Servicio Otorrinolaringología, Hospital Herminda Martín de Chillán.

³ Servicio Otorrinolaringología, Hospital Guillermo Grant Benavente de Concepción.

⁴ Servicio Otorrinolaringología, Hospital San Juan de Dios, Universidad de Chile y Dto. ORL Clínica Las Condes.

Recibido el 18 de enero de 2015. Aceptado el 22 de abril de 2015.

ABSTRACT

Introduction: *The difficulty in the proper handling of the nasal dorsum is its loss of support, hence the spreader graft plays an important role in rhinoplasty, providing width to the dorsal ceiling, while increasing the angle of internal nasal valve, generating an optimization in the aesthetic and functional results of nasal surgery. The autospreader maintains these same principles, using the upper lateral cartilage itself.*

Aim: *To describe the technique of autospreader, benefits and the experience of the authors in a series of patients undergoing open and closed rhinoplasty approach.*

Material and method: *A retrospective descriptive study of patients operated on by primary author using the indicated technique.*

Results: *Casuality of 80 patients, of whom 70% female, average age being 30 years. Open approach 50%. No intraoperative complications were reported, there were no anatomical or functional obstruction at the level of internal nasal valve, neither aesthetic deformities like inverted "V" after a follow reporting between 6 and 24 months.*

Conclusions: *The autospreader, like the classic spreader graft prevents functional problems maintaining the width of the nasal dorsum and optimizing the proper functioning of the internal valve, while increasing the aesthetic success of surgery, seeming to authors more simple and physiological over its predecessor, the spreader graft.*

Key words: *Rhinoplasty, Autospreader, Nasal Dorsum, Nasal Valve.*

INTRODUCCIÓN

La reducción del dorso nasal mediante la resección o el rebaje de una giba, es una de las principales metas en rinoplastía primaria; requiere de una reducción del dorso cartilaginoso y de los huesos propios nasales, ya sea mediante el empleo de raspa o cincel¹.

La bóveda nasal media está compuesta por dos cartílagos laterales superiores (CLS), los cuales se articulan superiormente con el cabo distal de los huesos propios y medialmente con el septum cartilaginoso². Los bordes mediales de los cartílagos laterales superiores se adhieren a la extensión anterolateral del septum de forma término-terminal; esta unión configura un ángulo de aproximadamente 15 grados, constituyendo el ápex de la válvula nasal interna³. Este ángulo cumple una doble función: estética y funcional; así, regula el flujo de aire en la fosa nasal, al tiempo que constituye la sección media del dorso nasal, definida por líneas suaves, ligeramente curvadas y divergentes, que fluyen desde la raíz de la nariz hasta su punta y que conocemos como líneas estéticas³. La preservación de esta arquitectura nasal debe ser uno de los focos quirúrgicos de atención al momento de realizar la reducción de la giba en rinoplastía.

El inadecuado manejo de la bóveda media origina su colapso, siendo éste un signo indicador común de una nariz posquirúrgica³, caracterizada por una estética poco natural y una pobre funcionalidad. Dicho colapso puede originarse por la avulsión de los cartílagos laterales superiores respecto de los huesos propios a causa del mal uso de una raspa o por resección completa del techo nasal; como consecuencia, obtendremos un mal resultado estético por pérdida y discontinuidad de las líneas del dorso e igualmente un deficiente resultado funcional por obstrucción nasal a causa del colapso de las paredes laterales³.

El dorso es, por excelencia, el área en la cual los cirujanos de menor experiencia tienden a verse enfrentados a un mayor número de problemas, ya sea por desconocimiento o falta de práctica, esto, generado por el menor énfasis que históricamente se le ha dado a su aprendizaje, además de ser un área de difícil visualización durante la cirugía, especialmente si se utiliza la vía cerrada. Caracterizándose por ser un área difícil de trabajar en forma correcta, siendo por lo demás muy sensible a correcciones inadecuadamente realizadas⁴.

La complicación típica de un inadecuado manejo del dorso nasal se denomina "V" invertida, ésta corresponde a la delimitación de los bordes

caudales de los huesos propios nasales a causa del colapso de la bóveda media cartilaginosa. Existen factores de la constitución nasal que predisponen a la manifestación de esta complicación, tales como huesos propios cortos, piel delgada y cartílagos laterales superiores débiles³.

En 1984 el estadounidense Jack Sheen revolucionó el manejo del dorso nasal publicando una solución para esta área: El injerto espaciador (*spreader graft*)³ debido a que el origen del problema es la pérdida de soporte tras la resección del dorso, la solución lógica es reconstruir el techo dorsal; con este fin se utiliza un injerto posicionado a lo largo del borde dorsal del septum, proveyendo amplitud al techo dorsal, a la vez que incrementa el ángulo de la válvula nasal interna, mediante el desplazamiento lateral del cartílago lateral superior, recreando las líneas estéticas.

En el último tiempo, se han publicado numerosos reportes describiendo una variación a la técnica original del injerto espaciador desarrollada por Sheen^{1,5-10,12}. Esta variación emplea los mismos principios, pero utilizando el propio cartílago lateral superior como espaciador; la primera publicación formal en una revista científica, fue efectuada por Lerma en 1995, quien la bautizó con el nombre de *lapel technique* (técnica de la solapa)⁶.

OBJETIVO

La presente publicación tiene por objeto describir la técnica del “autoespaciador”, sus beneficios,

así como la experiencia de los autores mediante la utilización de este autoinjerto en rinoplastía por abordaje abierto y cerrado.

MATERIAL Y MÉTODO

Trabajo retrospectivo descriptivo; producto del análisis conjunto de fichas clínicas, protocolos quirúrgicos y fotografías pre, intra y posoperatorias de un total de 80 pacientes en quienes se realizó la técnica del autoespaciador, entre mayo 2012 y mayo 2014.

Independiente del abordaje, la técnica empleada fue estandarizada. Todas las cirugías realizadas por el autor principal. Los datos se analizaron utilizando hoja de cálculo Numbers 3.2. Este trabajo fue aprobado por el Comité de Ética de nuestro centro hospitalario y las personas fotografiadas dieron su consentimiento para esta publicación.

La técnica quirúrgica utilizada fue disección del mucopericondrio septal lo más cefálicamente posible, hasta el cartílago lateral superior, separándolo de éste con un movimiento semicircular hacia lateral (Figura 1 A,B,C); desarticulación del cartílago lateral superior del septum lo más medialmente posible, esto puede realizarse mediante el empleo de tijera o bisturí (Figura 2 A,B). Posteriormente se debe desarticular el cartílago lateral superior de su inserción en los huesos propios preferentemente con bisturí o espátula, respetando la porción de cartílago que se inserta bajo el hueso propio (Figura 3 A,B,C).

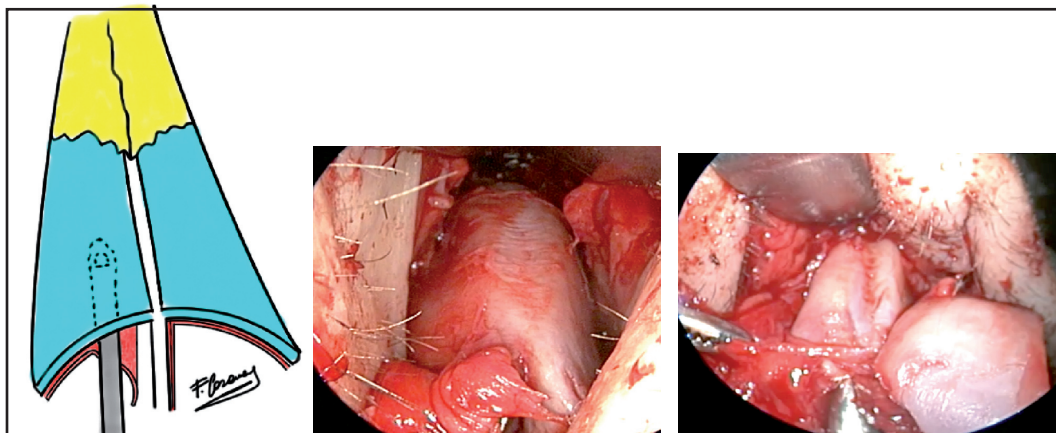


Figura 1 A,B,C. Posterior a la disección del mucopericondrio septal, se continúa esta disección hacia el cartílago lateral superior, realizando un movimiento semicircular hacia lateral.

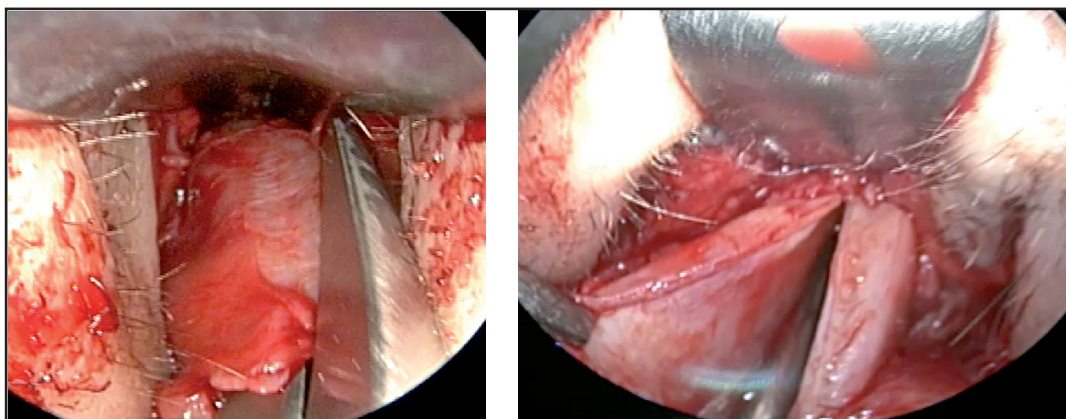


Figura 2 A,B. Desarticulación CLS del septum.

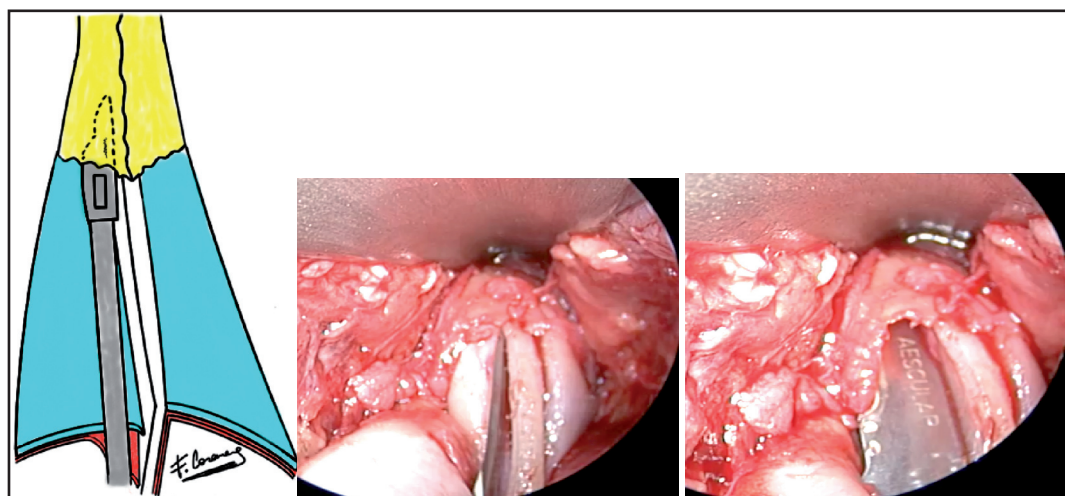


Figura 3 A,B,C. Desarticulación CLS del hueso propio, realizando movimiento semicircular hacia lateral, respetando porción del CLS que se inserta bajo el hueso propio.

La giba producida por el septum cartilaginosa dorsal se reseca con bisturí o tijera (Figura 4). Previo a resecar la giba ósea con raspa u osteótomo, se debe plegar el cartílago lateral superior con objeto de protegerlo (Figura 5).

Una vez realizada la resección de la giba, el cartílago lateral superior se pliega sobre sí mismo hacia medial en su borde septal, la porción de cartílago respetada bajo el hueso propio rellena la zona entre los huesos propios (Figura 6 A,B,C).

Posterior a la realización de las osteotomías se sutura el cartílago lateral superior plegado al

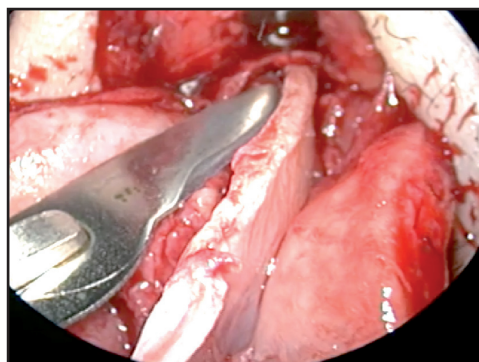


Figura 4. Resección exacta de giba cartilaginosa con bisturí.

septum generando el autoinjerto que conocemos como autoespaciador (Figura 7 A,B,C).

Este pliegue sobre sí, la mayoría de las veces se realiza natural y espontáneamente, en el caso de que esto no ocurra, la formación del pliegue puede favorecerse mediante una incisión longitudinal a lo largo del cartílago; si bien esta última maniobra es en muchos casos útil, debemos tratar de evitarla puesto que pudiera producir un estrechamiento excesivo del dorso cartilaginosa. Respecto a la sutura al septum, se utiliza sutura colchonera que puede realizarse de manera inter o transcartilaginosa.

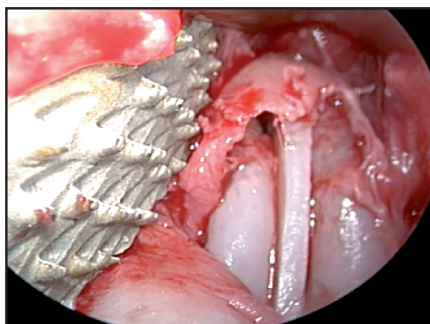


Figura 5. CLS plegados previo a resección de gaba, con objeto de protegerlos.

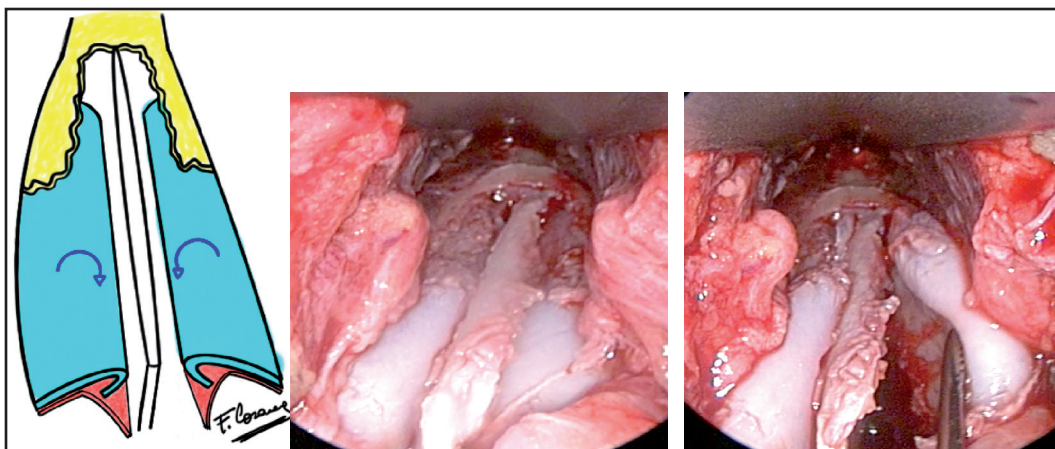


Figura 6 A,B,C. Posterior a la resección de la gaba, el cartílago lateral superior se pliega sobre sí mismo hacia medial en su borde septal. Se visualiza cómo el cartílago lateral superior al respetarse la porción que se inserta bajo el hueso propio, rellena la zona entre los huesos propios, evitando de esta forma un techo abierto.

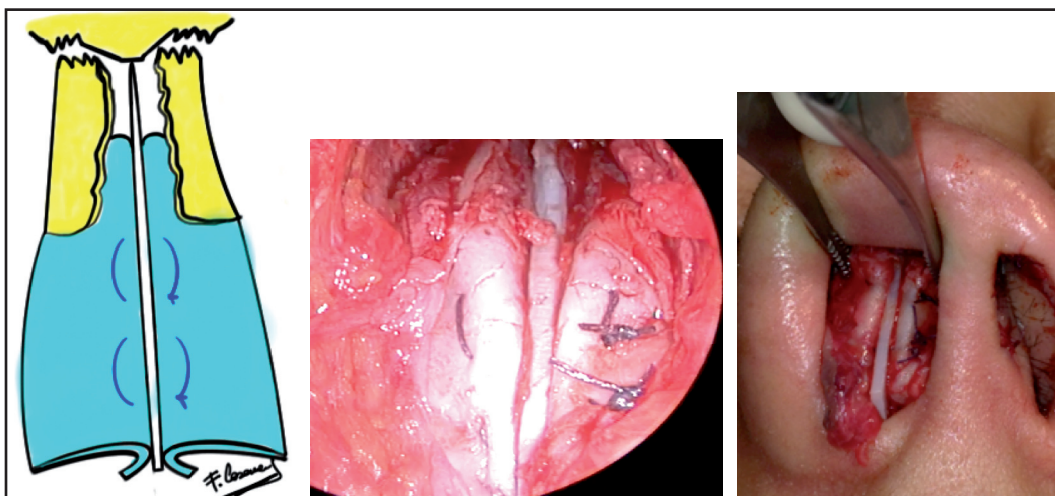


Figura 7 A,B,C. Sutura del CLS plegado al septum dorsal. Se visualiza cómo la porción respetada bajo los huesos propios rellena la zona entre los huesos propios, evitando un techo abierto. Figura 7C autospreader vía cerrada, se realizan exactamente los mismos pasos, la única diferencia es la dificultad del acceso reducido.

RESULTADOS

De un total de 80 pacientes sometidos a rinoseptoplastía, el 70% fueron de sexo femenino; el promedio de edad fue 30 años para el global de la muestra.

El 50% de las intervenciones se realizó por abordaje abierto y el restante 50% por abordaje cerrado; entre estos últimos, en 5% no se abordó la punta nasal, mientras que en el 95% restante del abordaje cerrado se efectuó un manejo de la punta mediante la liberación de los cartílagos laterales inferiores vía vestibular (*delivery*). El tipo de abordaje quirúrgico se decidió en el total de los individuos considerando las condiciones estéticas y el sustrato anatómico de la punta nasal, particularmente las características de la piel y los cartílagos alares. En el 100% de los casos se utilizó el así llamado autoespaciador.

En el total de la muestra, en ninguno de los protocolos quirúrgicos se constató alguna dificultad técnica o anatómica que limitara el empleo del autoespaciador, independiente del abordaje. No se reportaron complicaciones intraoperatorias.

En el posoperatorio, no existieron obstrucciones anatómicas ni funcionales a nivel de la válvula nasal interna, así como tampoco deformaciones estéticas en "techo abierto" o "V invertida", esto tras un seguimiento reportado entre 6 y 24 meses. Tres pacientes debieron ser reintervenidos por otras causas sin relación al autoespaciador: resección giba ósea insuficiente, septodesviación antero inferior obstructiva y el tercero por una fractura nasal posquirúrgica. Dos pacientes presentaron epistaxis en el posoperatorio inmediato, manejándose con procedimientos simples. Un paciente presentó un hematoma septal (7º día posoperatorio), requiriendo drenaje y taponaje. No existieron casos de infección.

En las Figuras 8, 9 y 10 se visualizan casos ilustrativos de los resultados clínicos, siendo todos los casos semejantes a éstos. Claramente en la visión frontal se aprecian las líneas estéticas que van de la raíz de la nariz hasta la punta, existe una perfecta continuidad y transición desde la región ósea a la cartilaginosa. Esta continuidad se aprecia de forma clara en la visión oblicua. No existe estigma alguno de V invertida. Además el dorso adquiere un ancho adecuado, de aspecto natural.

DISCUSIÓN

En la región de la bóveda nasal media, la forma del septum corresponde a una "T"; en una rinoplastía estándar se reseca la parte superior de esta estructura al momento de reseca la giba. De esta forma, la reconstrucción del tercio medio es necesaria para evitar el colapso de éste y la consecuente "V" invertida³.

El injerto espaciador (*spreader graft*) constituye hoy el estándar para la reconstrucción del tercio medio nasal, en cuya confección existe la posibilidad de emplear el borde dorsal de los cartílagos laterales superiores como un sustituto del injerto espaciador clásico, minimizando con ello la obtención de cartílago para injerto dorsal, favoreciendo la realización de una cirugía conservadora e incrementando la disponibilidad de injerto para el adecuado manejo de otras áreas anatómicas. El llamado autoespaciador, al igual que el clásico, previene problemas funcionales manteniendo el ancho del dorso nasal y optimizando el adecuado funcionamiento de la válvula interna, al tiempo que incrementa el éxito estético, previniendo la aparición de una "V" invertida.

La técnica descrita es realizable en la totalidad de los pacientes sometidos a rinoplastía, en los cuales se realizará una resección de giba, ya sea abordada por técnica abierta o cerrada. El tamaño mínimo de la giba para que la técnica sea realizable, es simplemente el que permita el pliegue del cartílago lateral superior.

Sus beneficios frente a la técnica clásica son claros: se emplea el mismo cartílago que antes era resecado, ahorrando con esto la toma de injerto, facilita y optimiza la resección de la giba⁵, previene la consecución de un dorso posquirúrgico excesivamente ancho; esto en virtud de que el cartílago lateral superior tiene un grosor considerablemente menor que el injerto septal utilizado en el espaciador clásico (0,5 vs 2 mm)⁵.

Los cartílagos laterales superiores se insertan bajo el hueso propio hasta en 6 mm en estudios anatómicos², esta característica es de gran utilidad en la reconstrucción del dorso nasal, ya que al proteger esta porción de cartílago desarticulándolo del hueso propio previo a la resección de la giba ósea, éste se utiliza como relleno entre los huesos propios, evitando de esta forma un techo abierto (Fi-

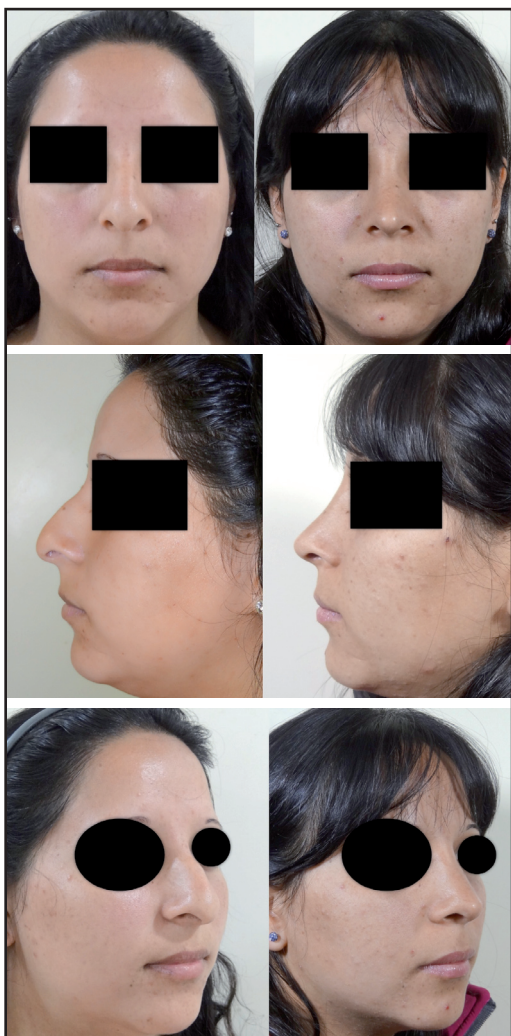

Figura 8.

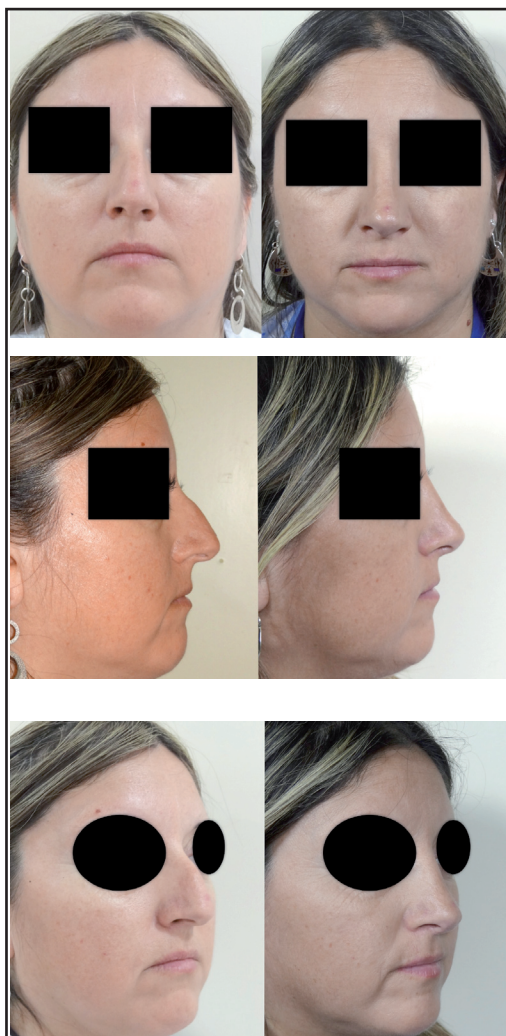

Figura 9.

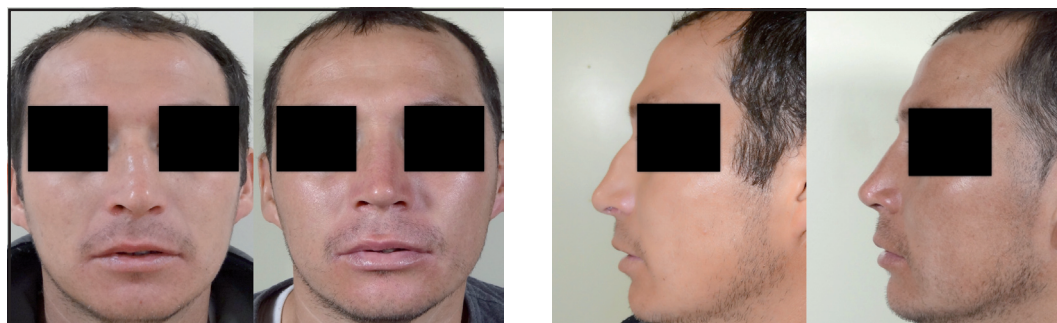

Figura 10.

Figuras 8, 9 y 10. Resultados clínicos del uso del autospreader. En la visión frontal se visualizan claramente las líneas estéticas que van desde la raíz de la nariz hasta la punta, en la visión oblicua se visualiza una perfecta continuidad de estas líneas. Transición ósea-cartilaginosa sin depresiones, ni estigmas de V invertida.

guras 6 y 7) y facilitando un resultado estético satisfactorio; al facilitar de esta manera la continuidad de las líneas estéticas. Además de favorecer un aspecto estético adecuado, este paso evita la palpación de irregularidades a este nivel, algo muy frecuente de encontrar en pacientes sometidos a rinoplastia¹⁰.

En relación al aspecto funcional Yoo y Most¹¹ demostraron, que tanto en rinoplastia estética, como estética-funcional, el autoespaciador es útil en la prevención de obstrucción nasal por estrechamiento de la válvula interna.

La mayoría de las publicaciones hace referencia a que esta técnica, si bien puede realizarse por vía cerrada, es muy dificultosa, así como es también difícil de lograr adecuadamente^{5,10}; disintimos de estas afirmaciones, ya que si se realiza una adecuada disección de los tejidos, es totalmente realizable por vía cerrada de la misma forma que por vía abierta.

El autoespaciador no contiene en su técnica ningún paso destructivo o irreversible¹², por lo que si existe alguna duda durante la cirugía respecto a su correcta realización o a la adecuada consecución del efecto estético y/o funcional deseado, el procedimiento puede ser detenido y/o revertido sin ninguna consecuencia¹². Por lo tanto, consideramos que este método de reconstrucción de la bóveda nasal media es un procedimiento mucho más simple, fisiológico y con excelentes resultados estéticos, en comparación con su predecesor, el injerto espaciador de Sheen.

CONCLUSIÓN

Con el autoespaciador se obtienen resultados funcionales y estéticos favorables, logrando un dorso recto y liso con una adecuada transición de la región ósea a la cartilaginosa, evitando la V invertida. Además es una técnica simple de realizar ahorrando la toma de injerto. De acuerdo a nuestra experiencia clínica sugerimos el uso del autoespaciador como una excelente alternativa en la reconstrucción de la bóveda nasal media.

BIBLIOGRAFÍA

1. BYRD HS, MEADE RA, GONYON DL. Using the autoespaciador flap in primary rhinoplasty. *Plast Reconstr Surg* 2007; 119(6): 1897-902.
2. DE POCHAT VD, ALONSO N, RIBEIRO EB, DA ROCHA EA. Anatomical variations of the upper lateral cartilages and their implications in rhinoplasty. *Aesthetic Plast Surg* 2012; 36(2): 285-9.
3. SHEEN JH. Spreader graft: A method of reconstructing the roof of the middle nasal vault following rhinoplasty. *Plast Reconstr Surg* 1984; 73(2): 230-9.
4. TORIUMI DM. New Concepts in Nasal Tip Contouring. *Arch Facial Plast Surg* 2006; 8(3): 156-85.
5. GRUBER RP, PARK E, NEWMAN J, BERKOWITZ L. The spreader flap in primary rhinoplasty. *Plast Reconstr Surg* 2007; 119(6): 1903-10.
6. LERMA J. Reconstruction of the middle vault: The "lapel" technique. *Cir Plast Ibero-Latinoam* 1995; 21: 207.
7. ROHRICH RJ. Treatment of the nasal hump with preservation of the cartilaginous framework. *Plast Reconstr Surg* 1999; 103: 1729-33.
8. ONEAL RM, BERKOWITZ RL. Upper lateral cartilage spreader flaps in rhinoplasty. *Aesthet Surg J* 1998; 18(5): 370-1.
9. EREN SB, TUGRUL S, OZUCER B, MERIC A. Autospreading Spring Flap Technique for Reconstruction of the MiddleVault. *Aesthetic Plast Surg* 2014; 38(2): 322-8.
10. GRUBER RP, MELKUN ET, WOODWARD JF, PERKINS SW. Dorsal Reduction and Spreader Flaps. *Aesthet Surg J* 2011; 31(4): 456-64.
11. YOO S, MOST SP. Nasal Airway preservation using the autoespaciador technique: analysis of outcomes using a disease-specific quality-of-life instrument. *Arch Facial Plast Surg* 2011; 13(4): 231-3.
12. SEYHAN A. Method for Middle Vault Reconstruction in primary Rhinoplasty: upper lateral cartilage bending. *Plast Reconstr Surg* 1997; 100: 1941-3.